



Dr. Enrique Pinto Peña M.V.
Medicina Deportiva de Equinos
celular: +569 98213597 ; e-mail: enriquepintovet@hotmail.com

Santiago, 15 de Junio de 2024.

INFORME CLINICO

El médico veterinario que suscribe deja constancia de haber realizado examen clínico y musculoesquelético al ejemplar identificado con el nombre “LAGARTIJA”, ejemplar de raza Pura Sangre Chilena, de 8 años de edad (informada), de color mulato.

El ejemplar se presenta con entrenamiento deportivo informado, herrado. El ejemplar presenta sus yugulares sin alteraciones, reflejo tusígeno negativo y sin anotaciones a la auscultación pulmonar o traqueal o cardíaca. Constantes fisiológicas dentro de rangos de normalidad (F.C.: 42; F.R.: 24). Pinza de casco negativa.

Al examen clínico, del sistema musculoesquelético, a la inspección estática NO se observan anotaciones de interés, ejemplar reactivo al acercamiento. Al paso y al trote en línea y/o al círculo, NO se observa presencia de cojera o claudicación. A las pruebas de esfuerzo (nudos, carpos y tarsos), NO SE OBSERVA respuesta positiva a la prueba de esfuerzo.

Al estudio radiográfico dirigido, a las presentes vistas y técnicas, NO SE OBSERVAN anotaciones asociadas a un interés clínico claudicógeno.

CONCLUSIÓN: El ejemplar presenta un pronóstico favorable para actividad deportiva en el presente examen clínico.

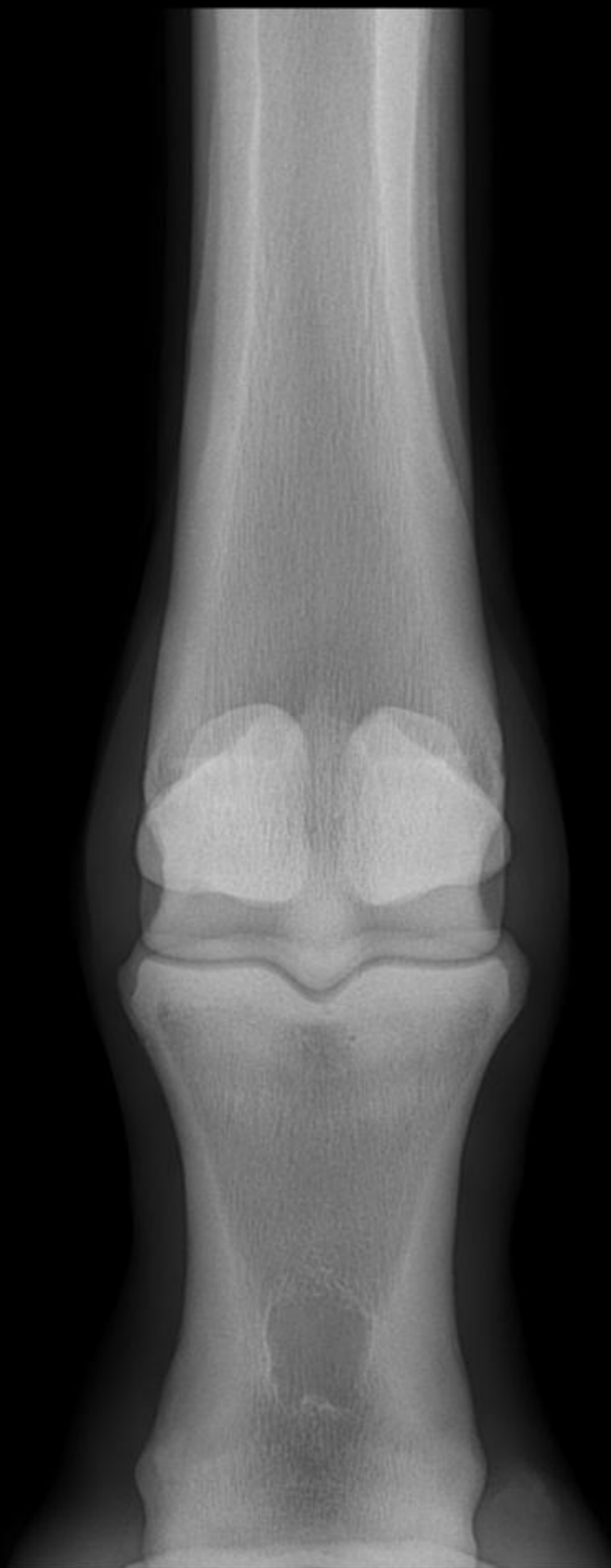Se extiende el presente informe para los fines que estime conveniente el solicitante. Sin otro particular me despido fraternalmente de Ud.

Dr. Enrique Pinto Peña
Medicina y Cirugía de Equinos

Enrique Pinto
Img: 1
Anatomy: Fetlock
View: DP
Lat: RF

Vet Rec:
Rocio de Luna, Lagartija
Equine
Acq Dt: 6/14/2024
Acq Tm: 11:23 AM

RF



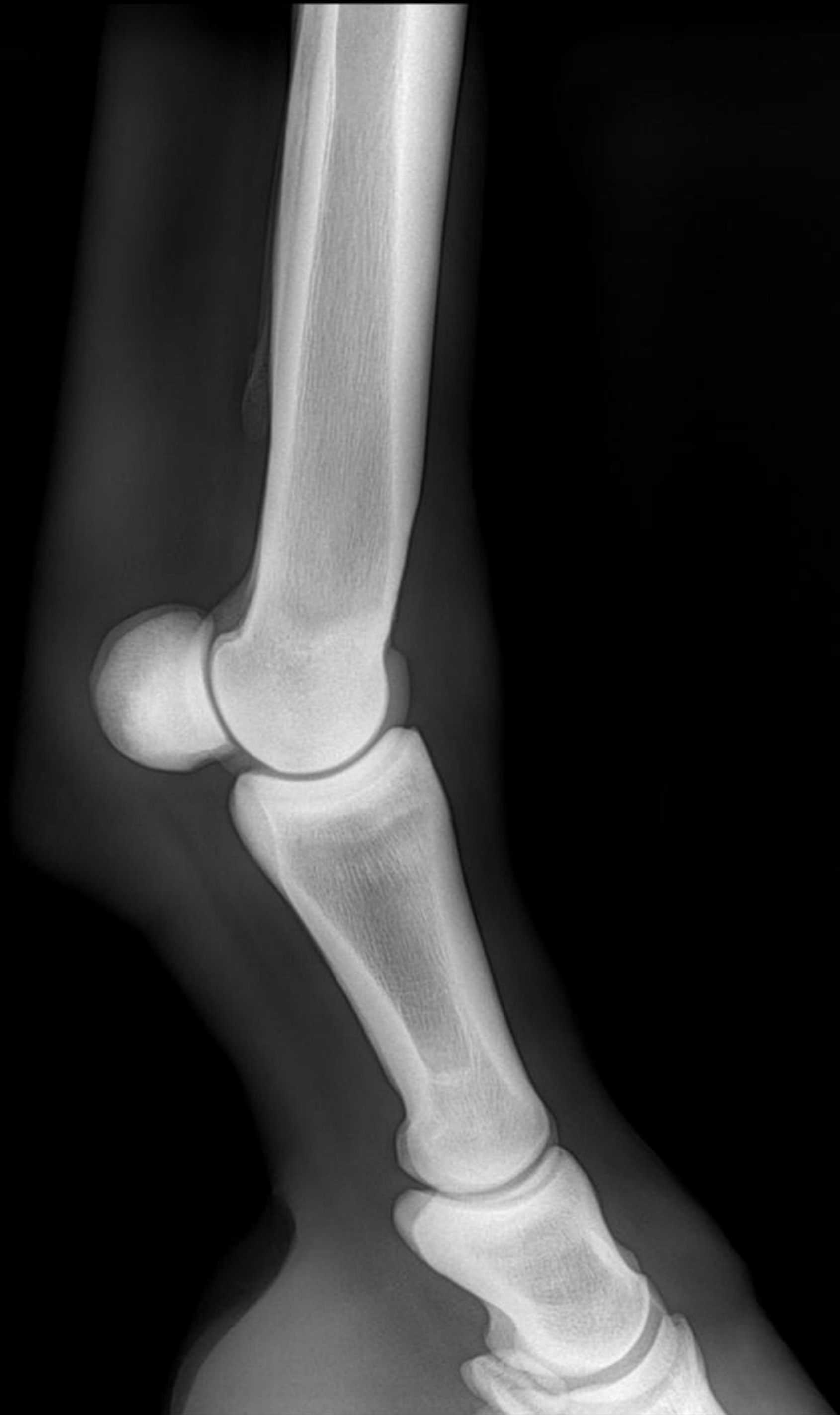
76 kVp 1.6 mAs 15 mA

DX

Enrique Pinto
Img: 3
Anatomy: Fetlock
View: LAT
Lat: RF

Vet Rec:
Rocio de Luna, Lagartija
Equine
Acq Dt: 6/14/2024
Acq Tm: 11:24 AM

RF



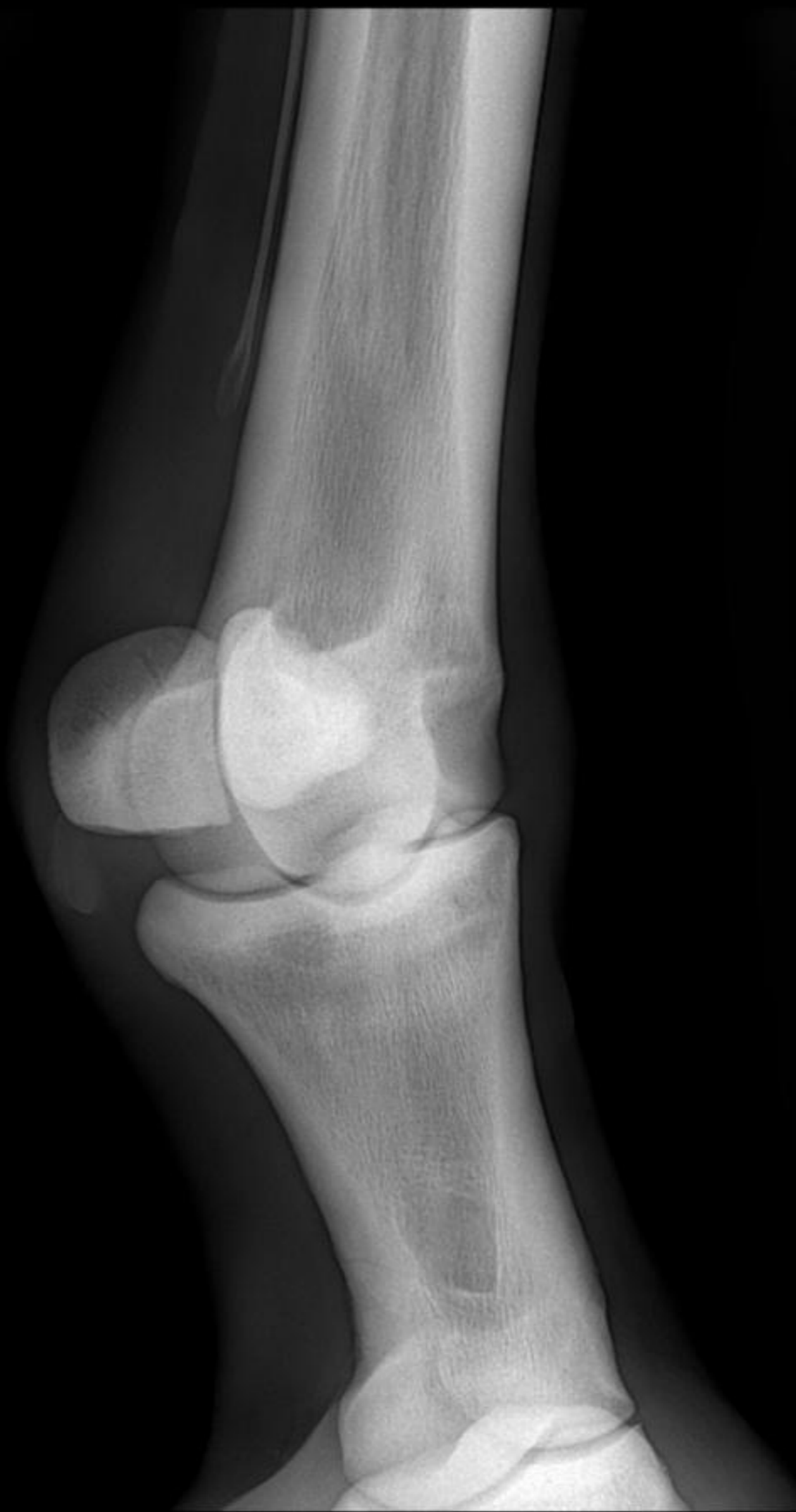76 kVp 1.6 mAs 15 mA

DX

Enrique Pinto
Img: 2
Anatomy: Fetlock
View: DLPMO
Lat: RF

Vet Rec:
Rocio de Luna, Lagartija
Equine
Acq Dt: 6/14/2024
Acq Tm: 11:23 AM

RF



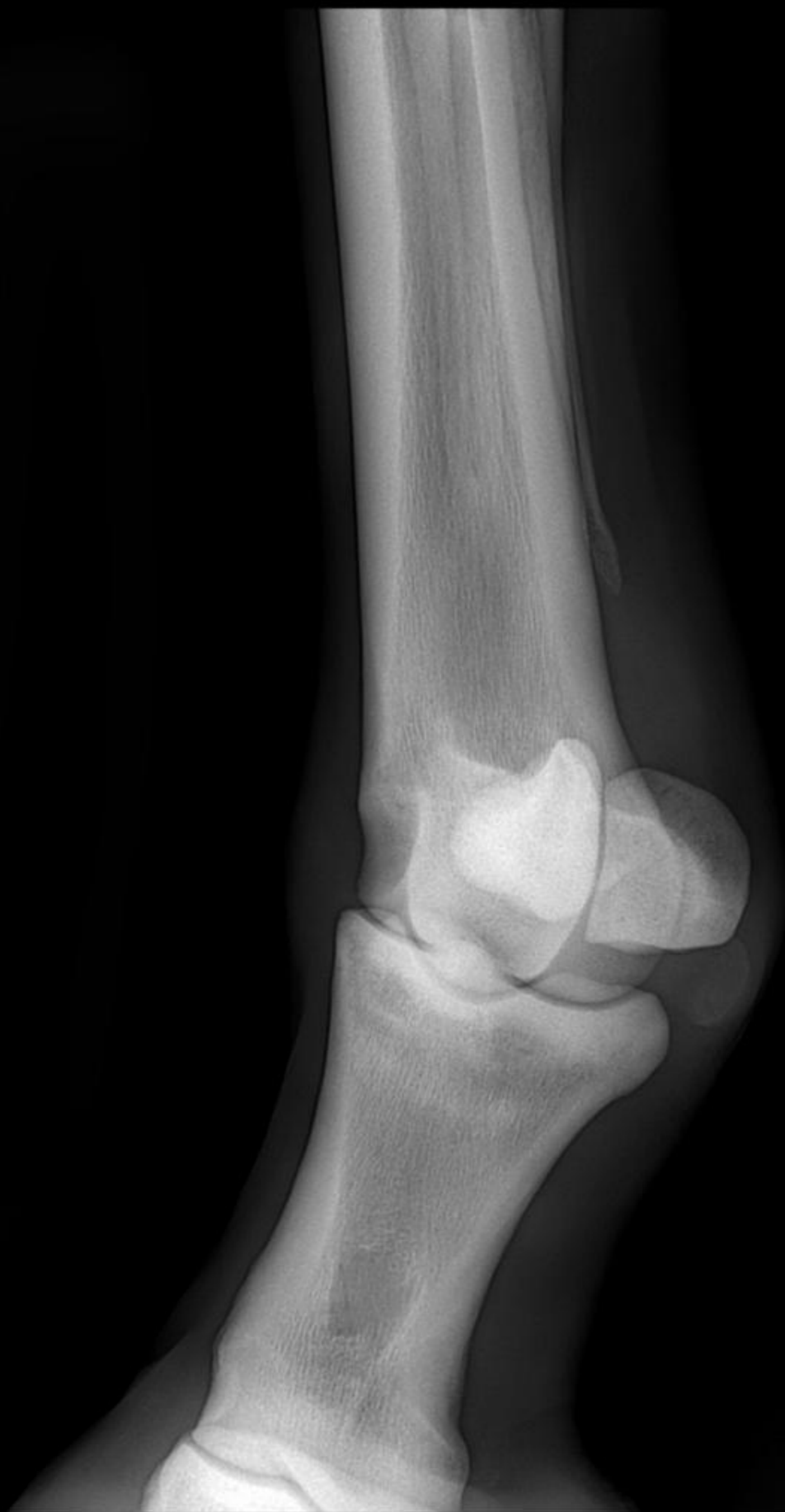76 kVp 1.6 mAs 15 mA

DX

Enrique Pinto
Img: 4
Anatomy: Fetlock
View: DMPLO
Lat: RF

Vet Rec:
Rocio de Luna, Lagartija
Equine
Acq Dt: 6/14/2024
Acq Tm: 11:24 AM

RF



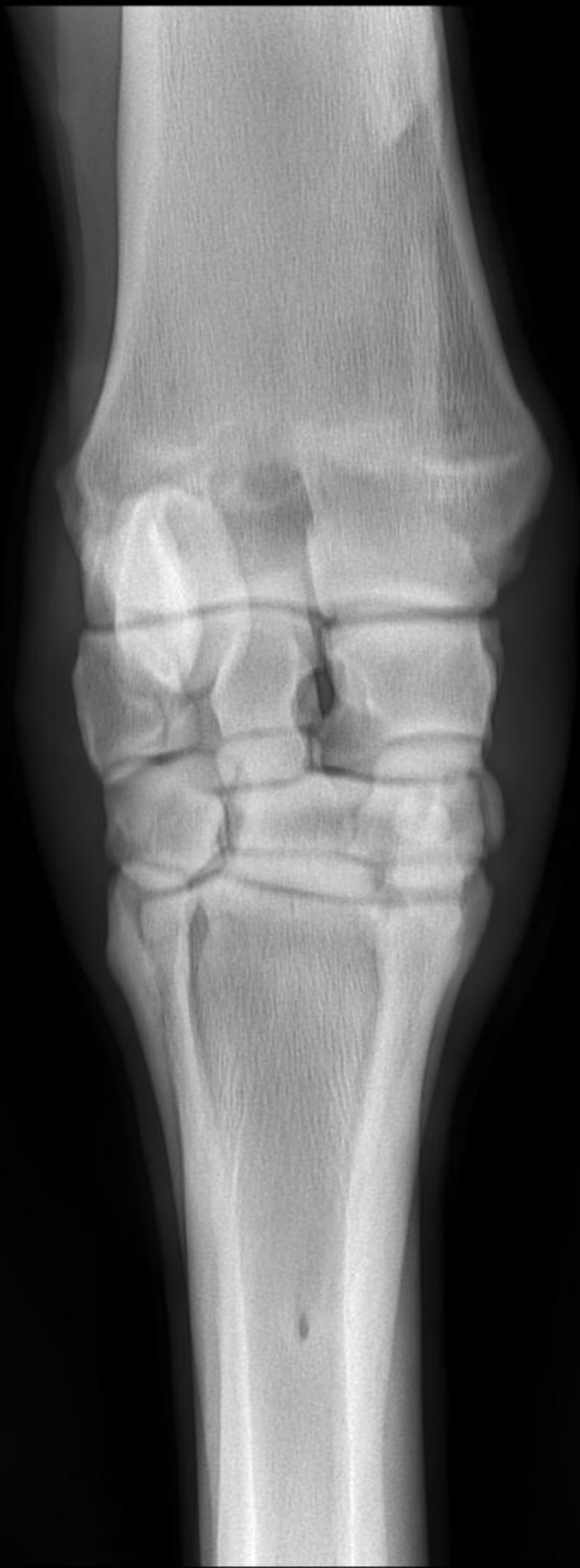76 kVp 1.6 mAs 15 mA

DX

Enrique Pinto
Img: 5
Anatomy: Carpus
View: DP
Lat: RF

Vet Rec:
Rocio de Luna, Lagartija
Equine
Acq Dt: 6/14/2024
Acq Tm: 11:24 AM

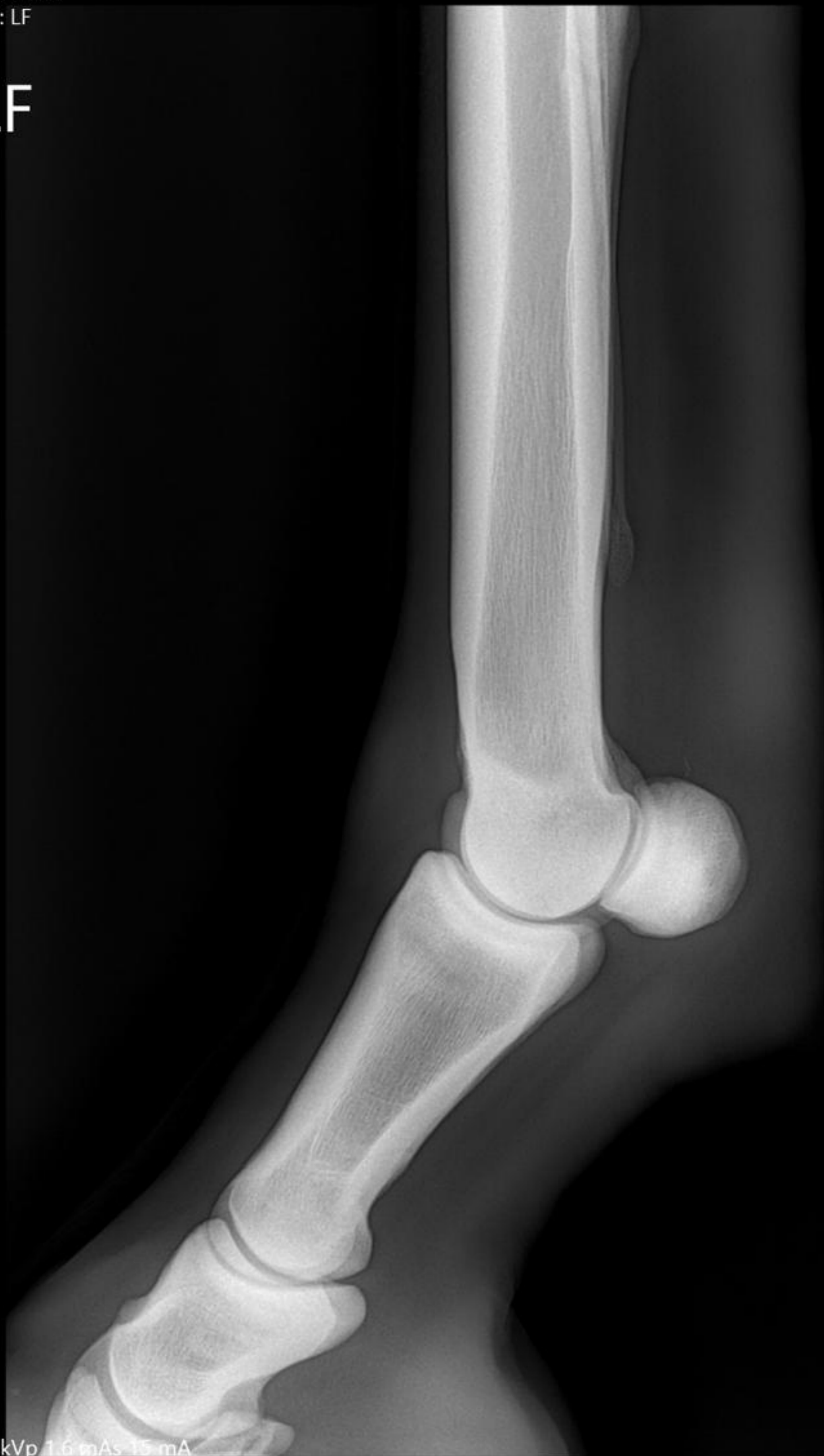RF



Enrique Pinto
Img: 13
Anatomy: Fetlock
View: LAT
Lat: LF

Vet Rec:
Rocio de Luna, Lagartija
Equine
Acq Dt: 6/14/2024
Acq Tm: 11:28 AM

LF



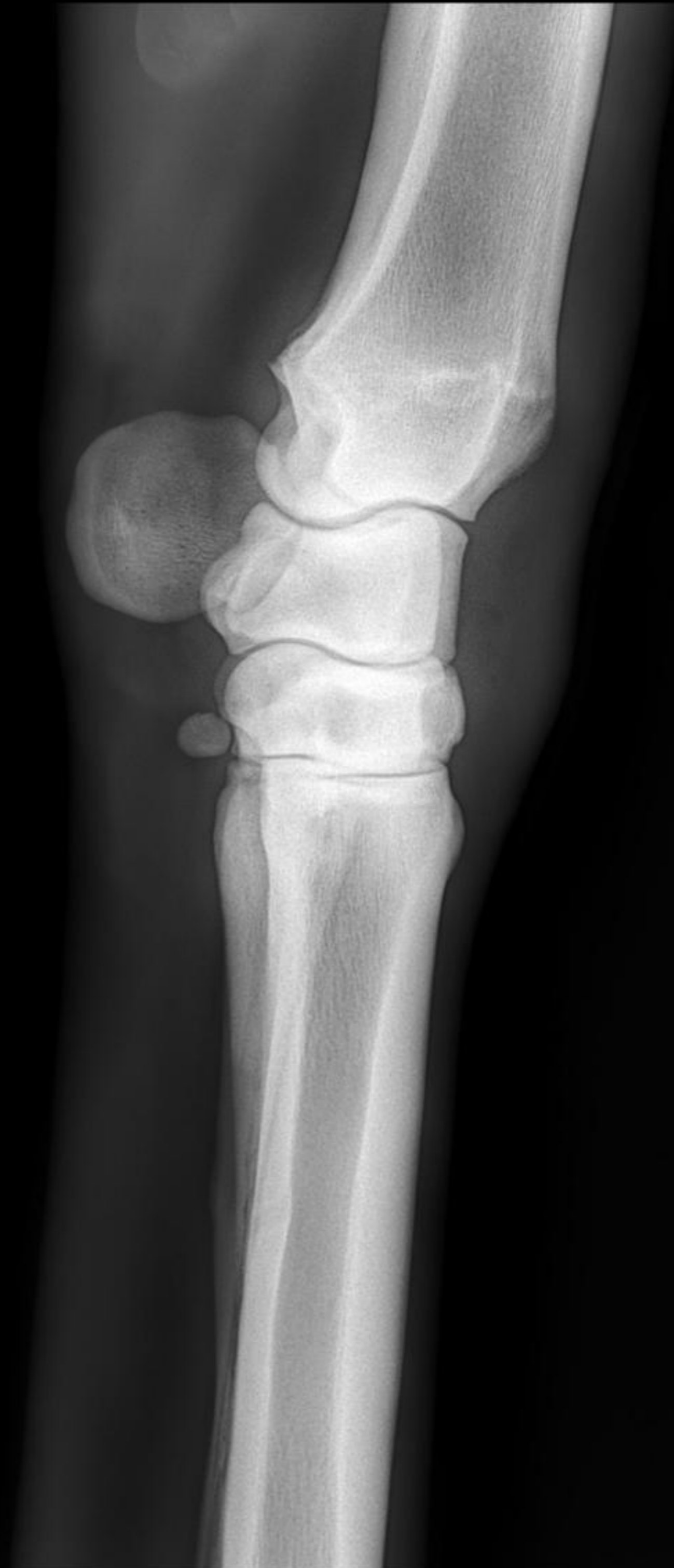76 kVp 1.6 mAs 15 mA

DX

Enrique Pinto
Img: 7
Anatomy: Carpus
View: LAT
Lat: RF

Vet Rec:
Rocio de Luna, Lagartija
Equine
Acq Dt: 6/14/2024
Acq Tm: 11:25 AM

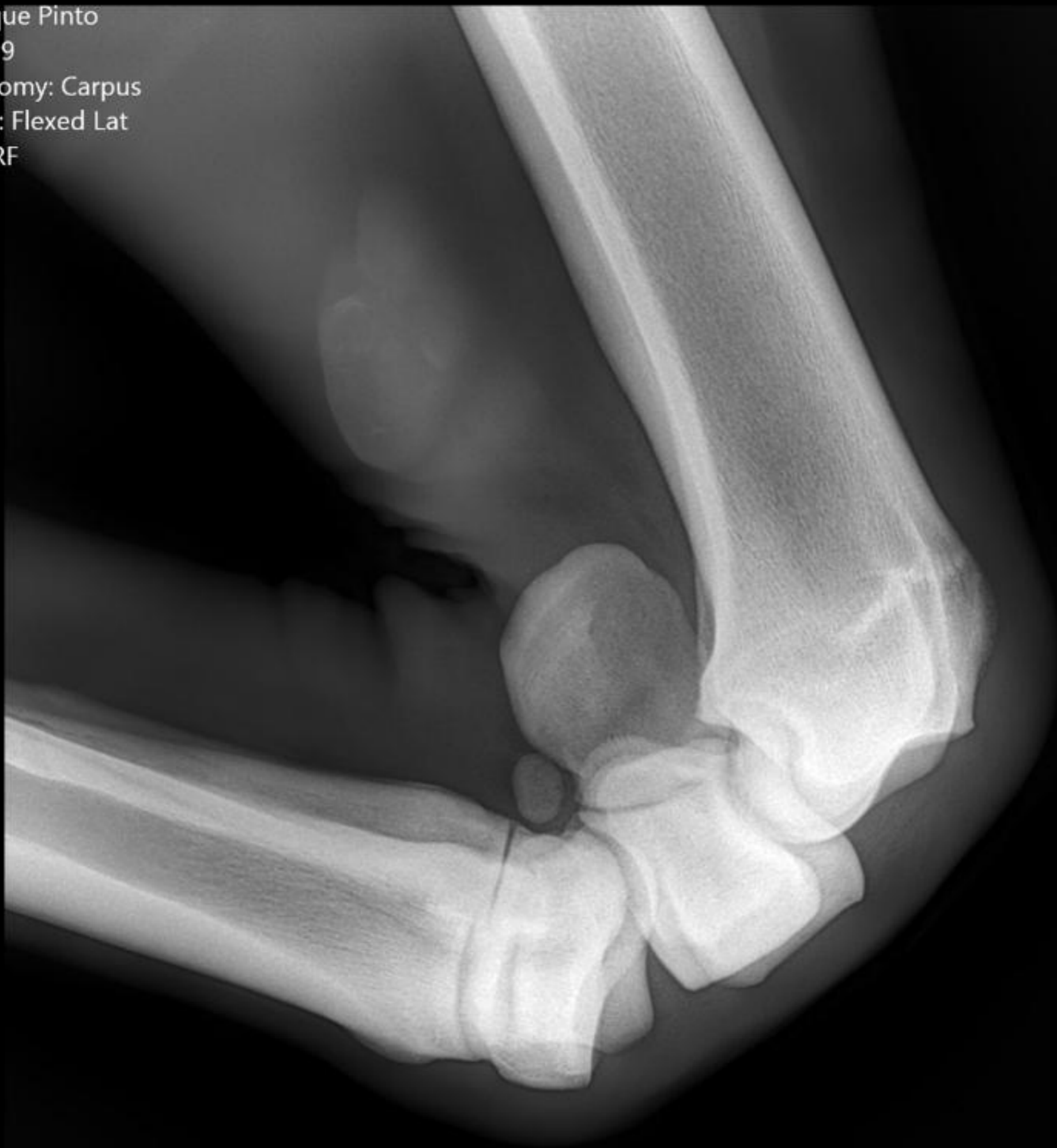
RF



Enrique Pinto
Img: 9
Anatomy: Carpus
View: Flexed Lat
Lat: RF

Vet Rec:
Rocio de Luna, Lagartija
Equine
Acq Dt: 6/14/2024
Acq Tm: 11:26 AM

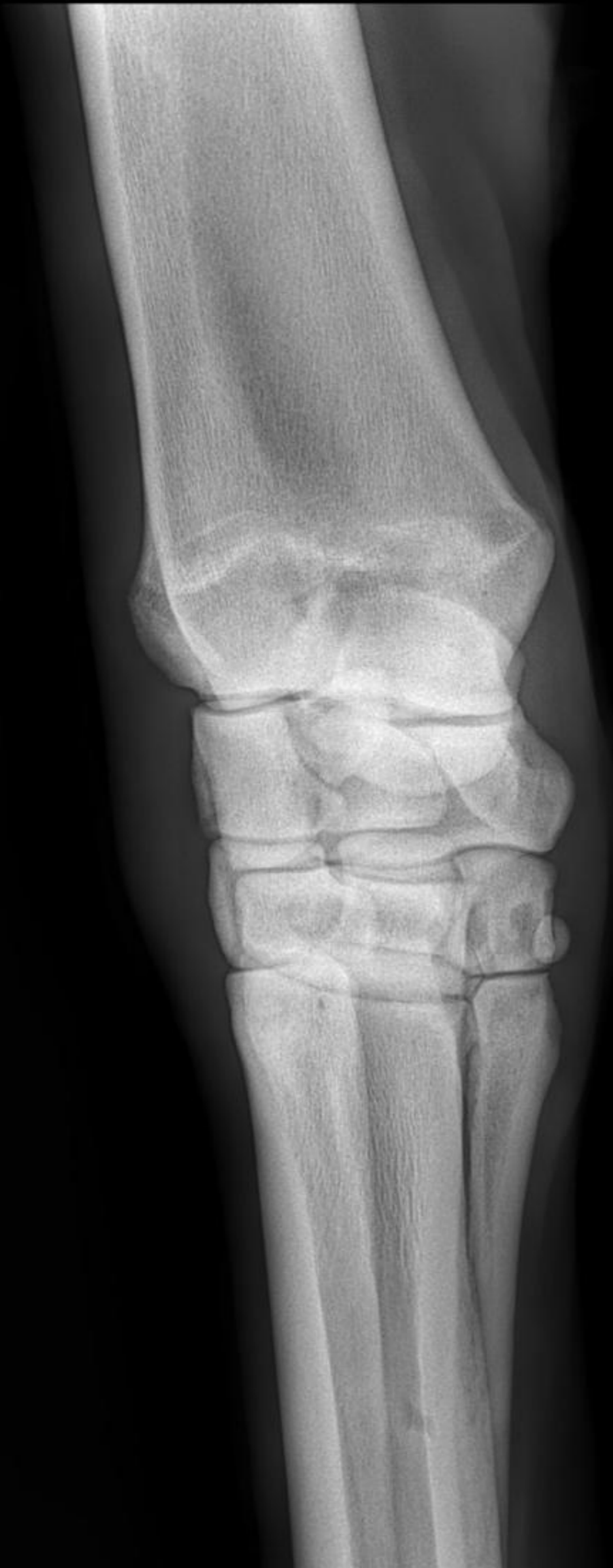RF



Enrique Pinto
Img: 8
Anatomy: Carpus
View: DMPLO
Lat: RF

Vet Rec:
Rocio de Luna, Lagartija
Equine
Acq Dt: 6/14/2024
Acq Tm: 11:26 AM

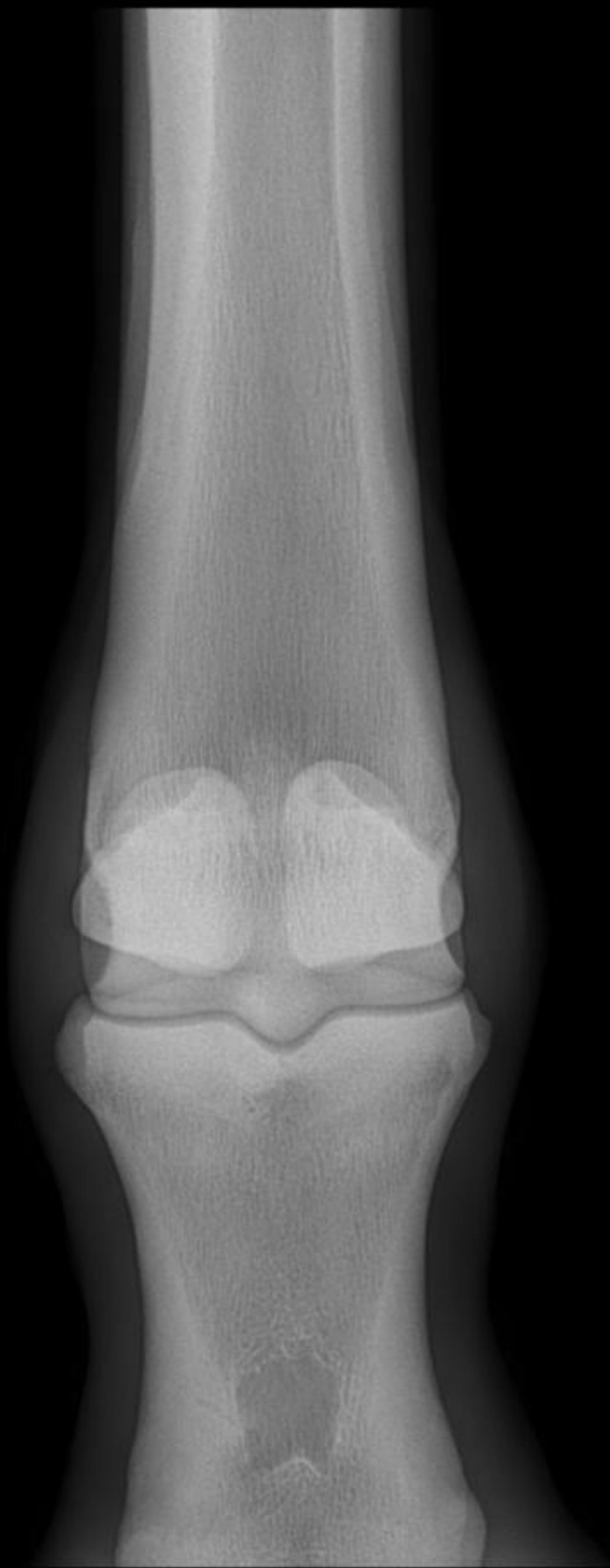RF



Enrique Pinto
Img: 10
Anatomy: Fetlock
View: DP
Lat: LF

Vet Rec:
Rocio de Luna, Lagartija
Equine
Acq Dt: 6/14/2024
Acq Tm: 11:27 AM

LF



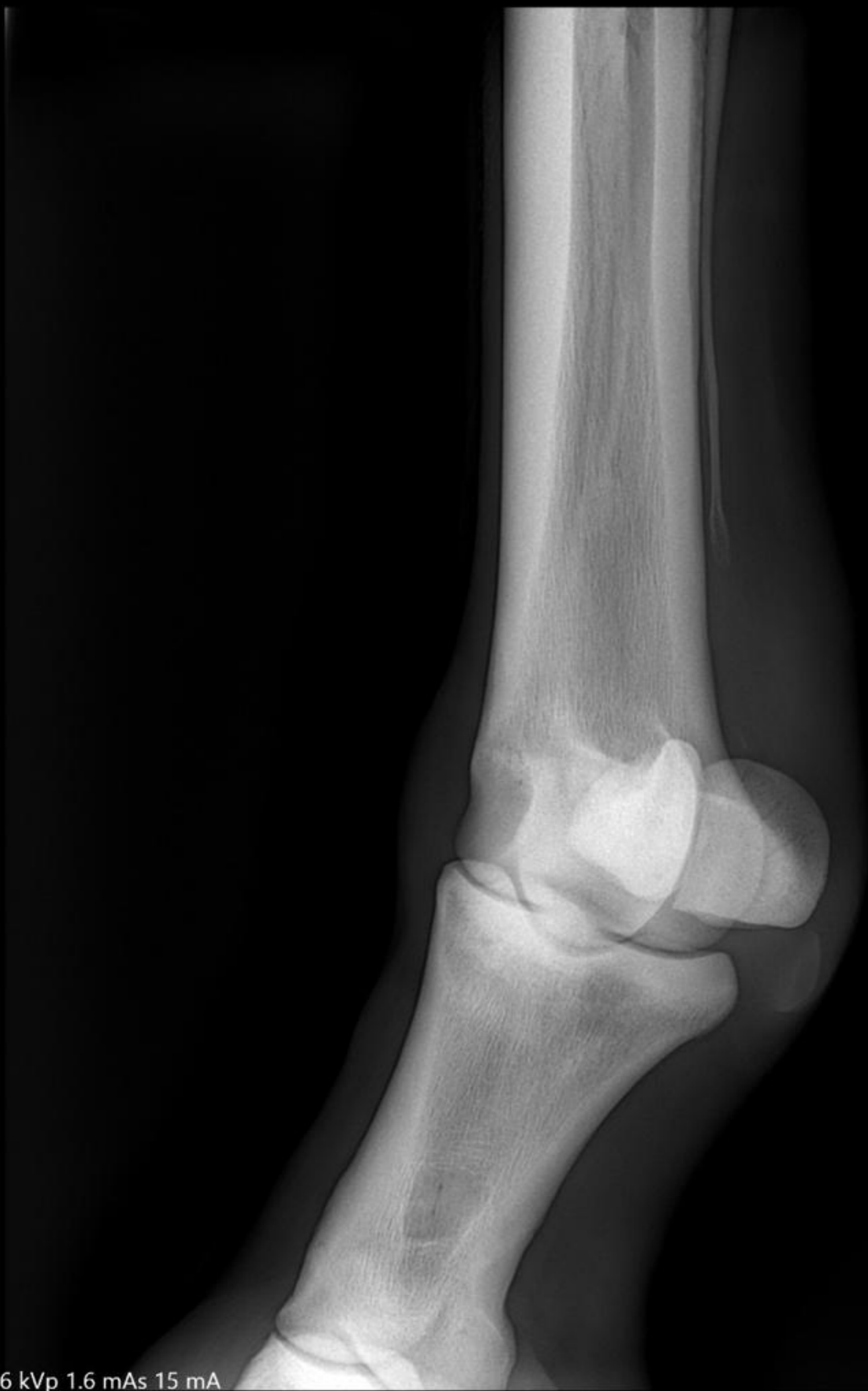76 kVp 1.6 mAs 15 mA

DX

Enrique Pinto
Img: 11
Anatomy: Fetlock
View: DLPMO
Lat: LF

Vet Rec:
Rocio de Luna, Lagartija
Equine
Acq Dt: 6/14/2024
Acq Tm: 11:27 AM

LF



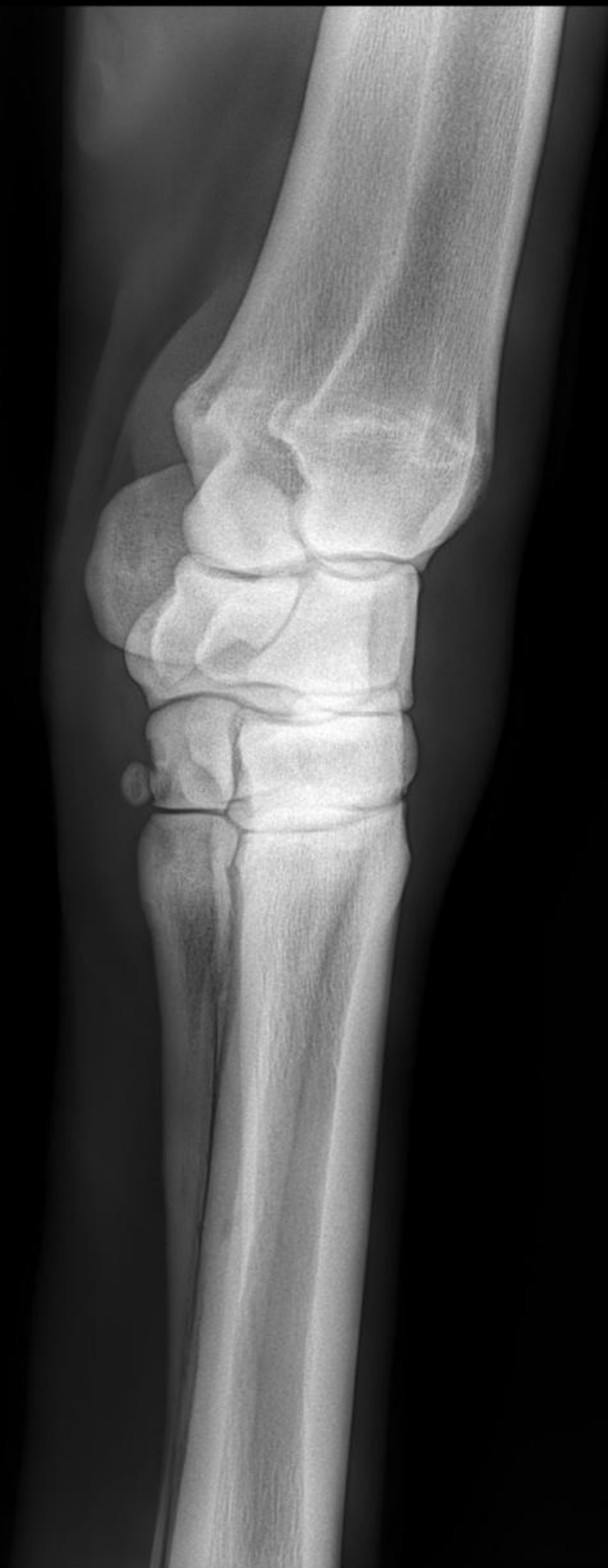76 kVp 1.6 mAs 15 mA

DX

Enrique Pinto
Img: 18
Anatomy: Carpus
View: DMPLO
Lat: LF

Vet Rec:
Rocio de Luna, Lagartija
Equine
Acq Dt: 6/14/2024
Acq Tm: 11:30 AM

LF



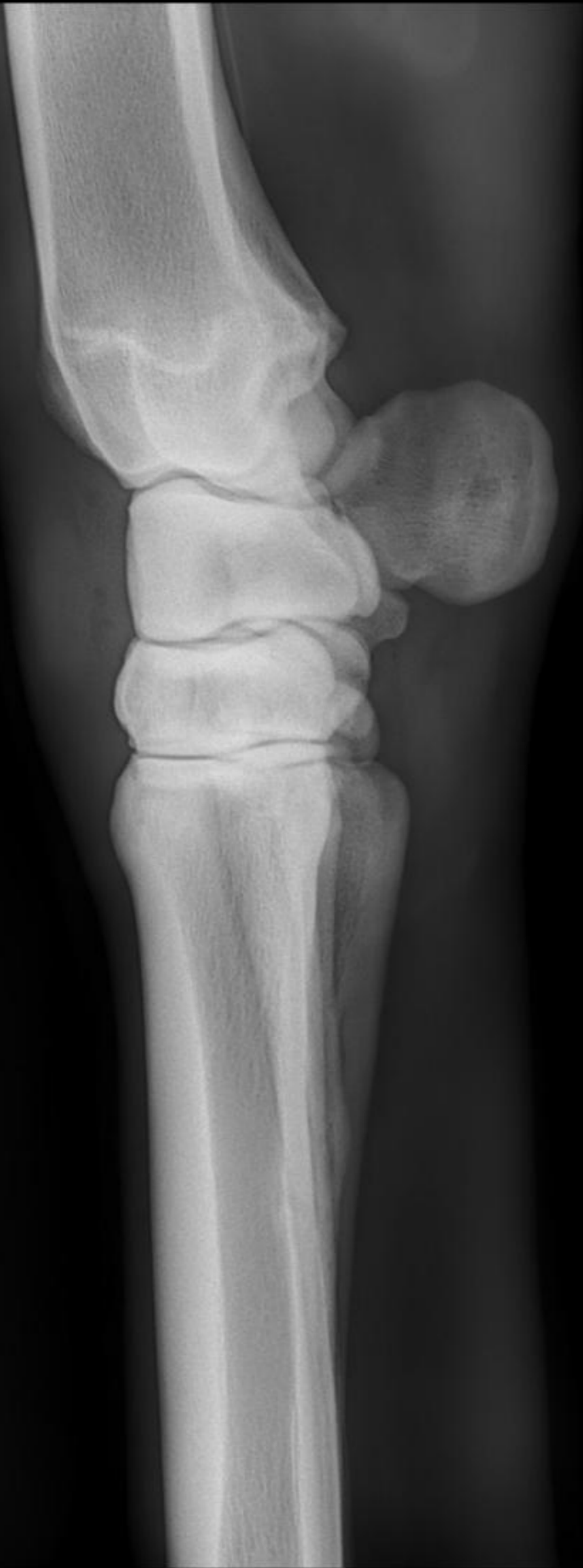80 kVp 2.5 mAs 15 mA

DX

Enrique Pinto
Img: 17
Anatomy: Carpus
View: LAT
Lat: LF

Vet Rec:
Rocio de Luna, Lagartija
Equine
Acq Dt: 6/14/2024
Acq Tm: 11:29 AM

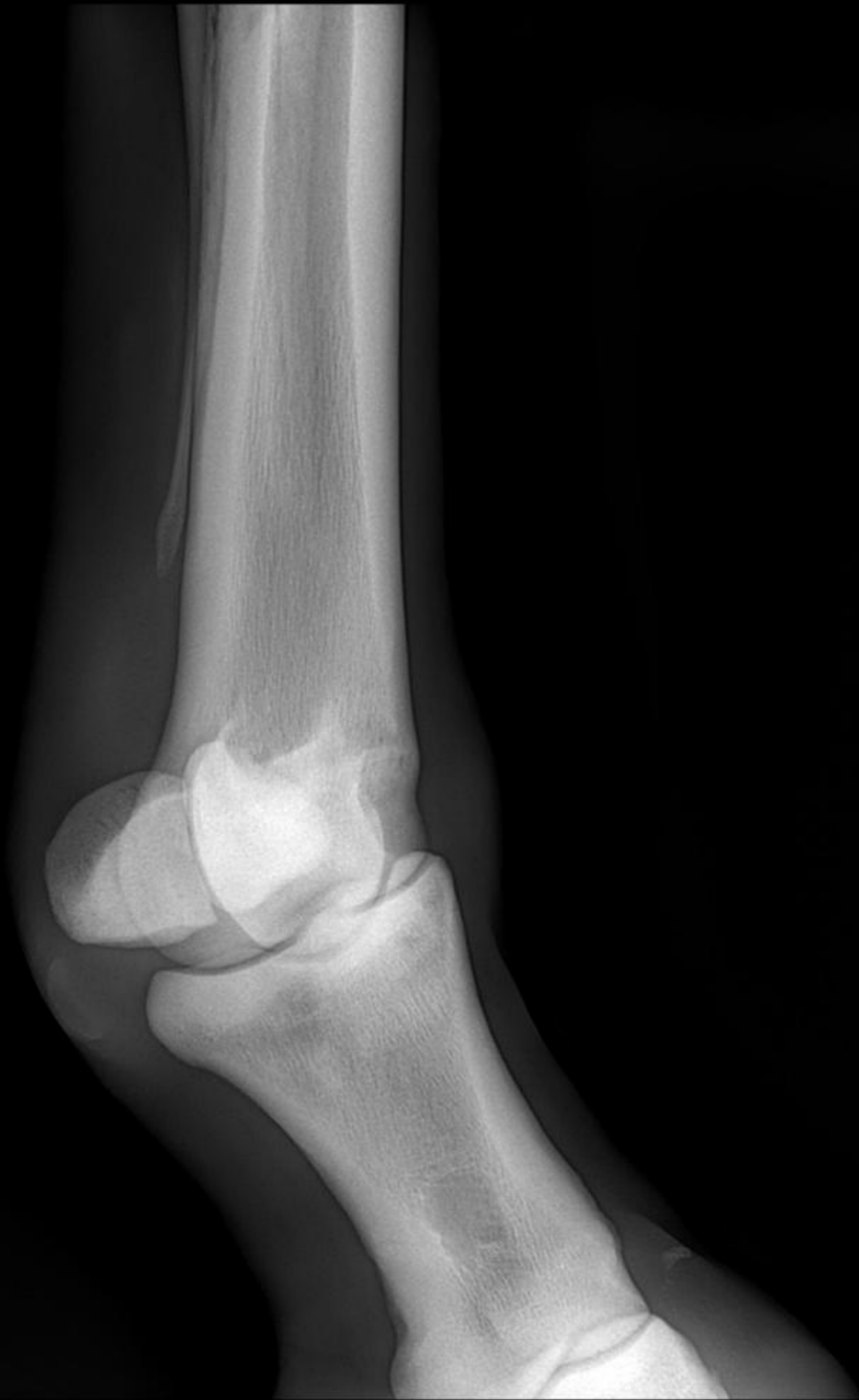LF



Enrique Pinto
Img: 14
Anatomy: Fetlock
View: DMPLO
Lat: LF

Vet Rec:
Rocio de Luna, Lagartija
Equine
Acq Dt: 6/14/2024
Acq Tm: 11:28 AM

LF



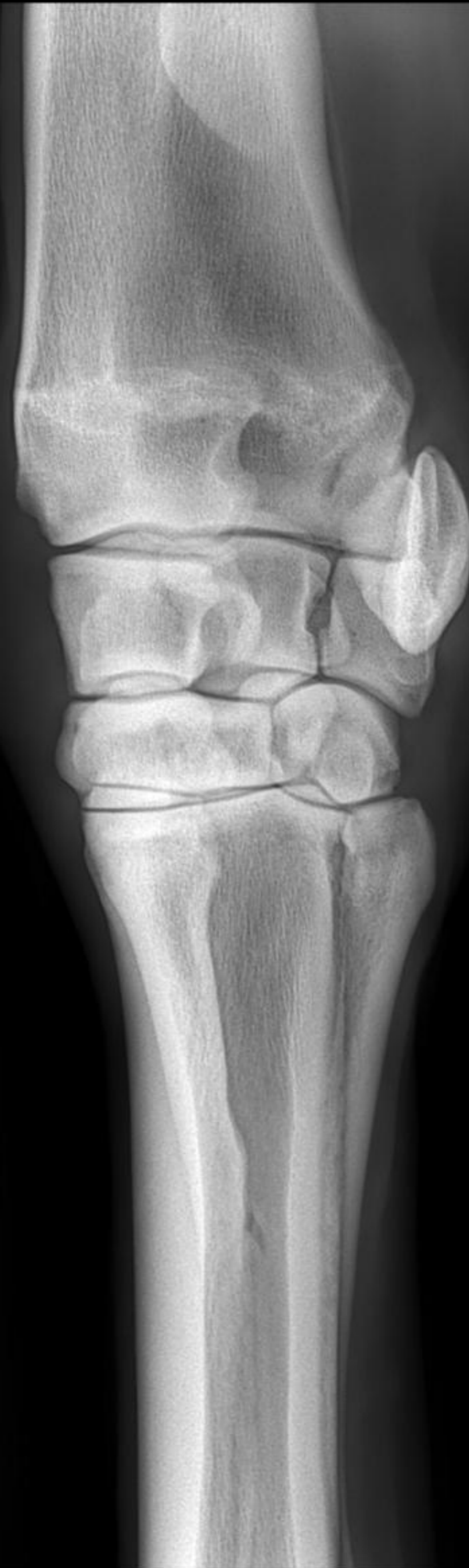76 kVp 1.6 mAs 15 mA

DX

Enrique Pinto
lmg: 16
Anatomy: Carpus
View: DLPMO
Lat: LF

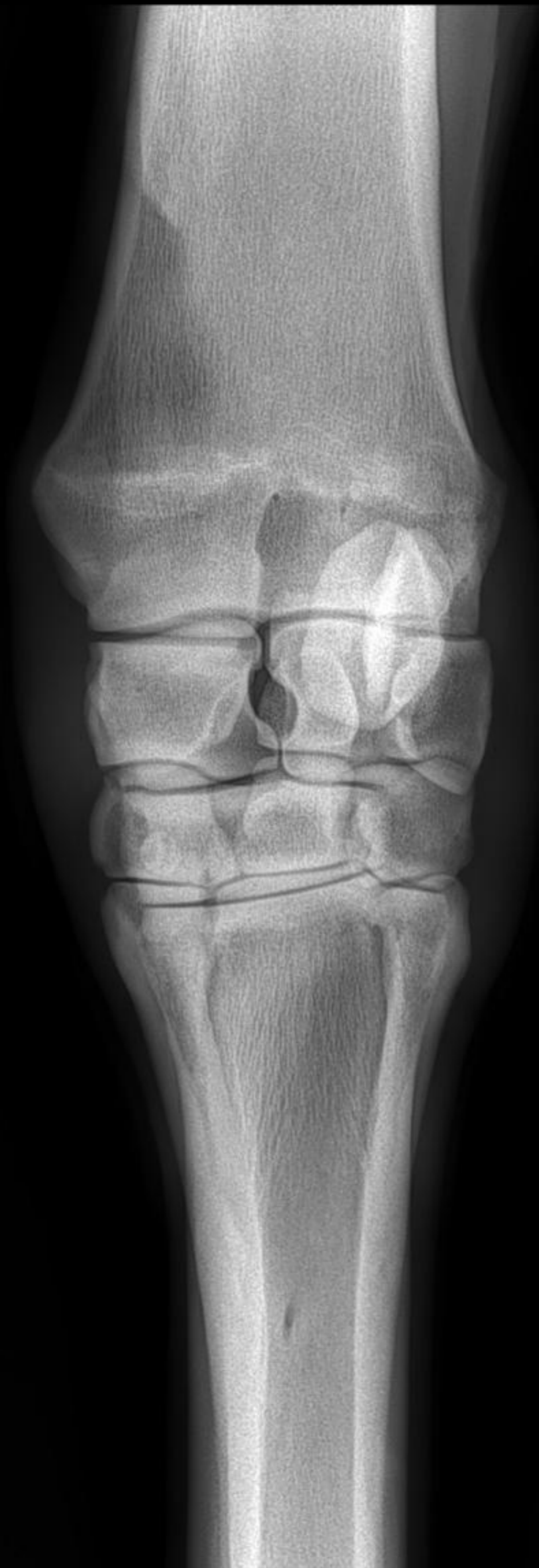Vet Rec:
Rocio de Luna, Lagartija
Equine
Acq Dt: 6/14/2024
Acq Tm: 11:29 AM

LF



Enrique Pinto
Img: 15
Anatomy: Carpus
View: DP
Lat: LF

Vet Rec:
Rocio de Luna, Lagartija
Equine
Acq Dt: 6/14/2024
Acq Tm: 11:29 AM

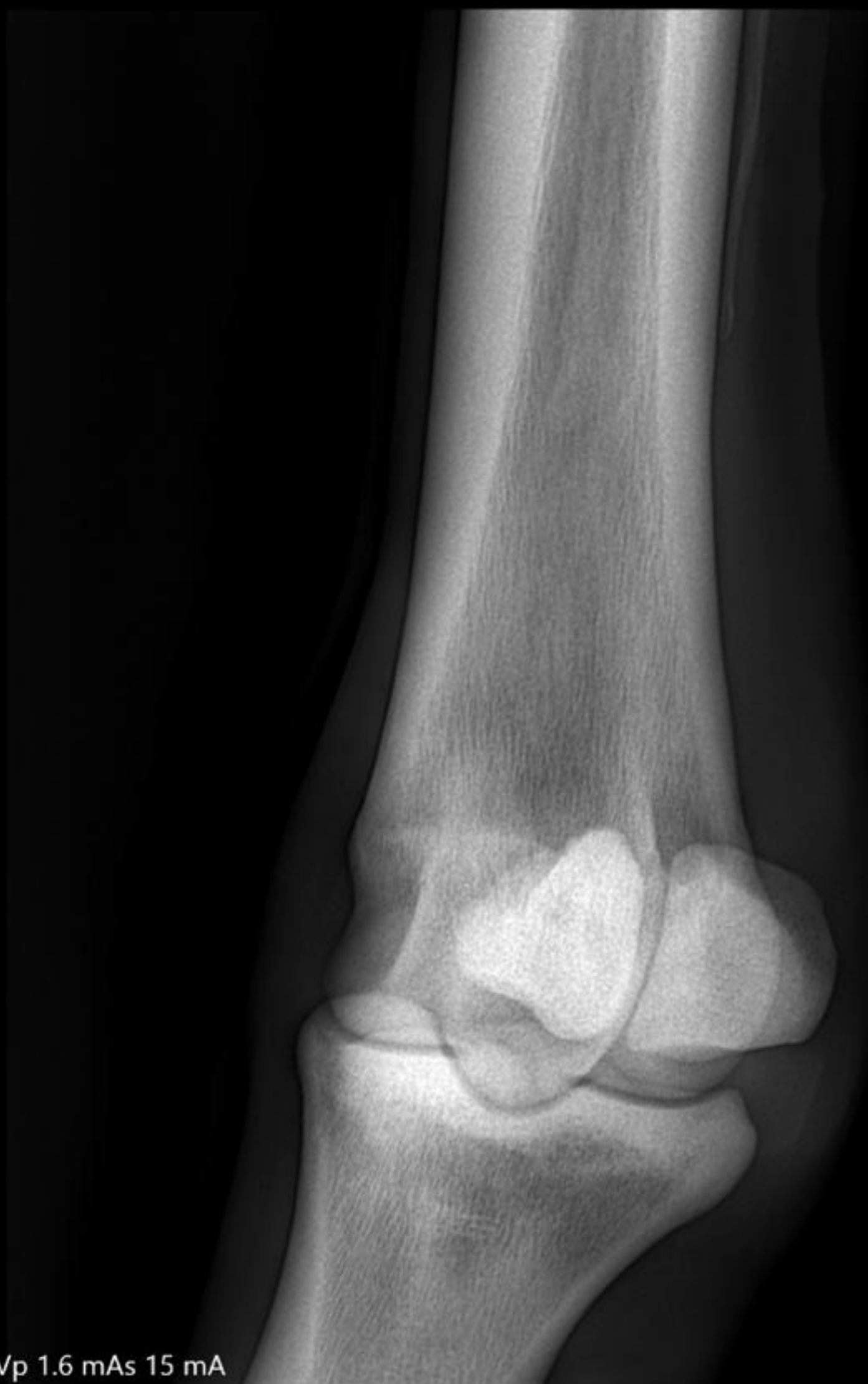

LF

Enrique Pinto
Img: 20
Anatomy: Fetlock
View: DLPMO
Lat: LH

Vet Rec:
Rocio de Luna, Lagartija
Equine
Acq Dt: 6/14/2024
Acq Tm: 11:32 AM

LH



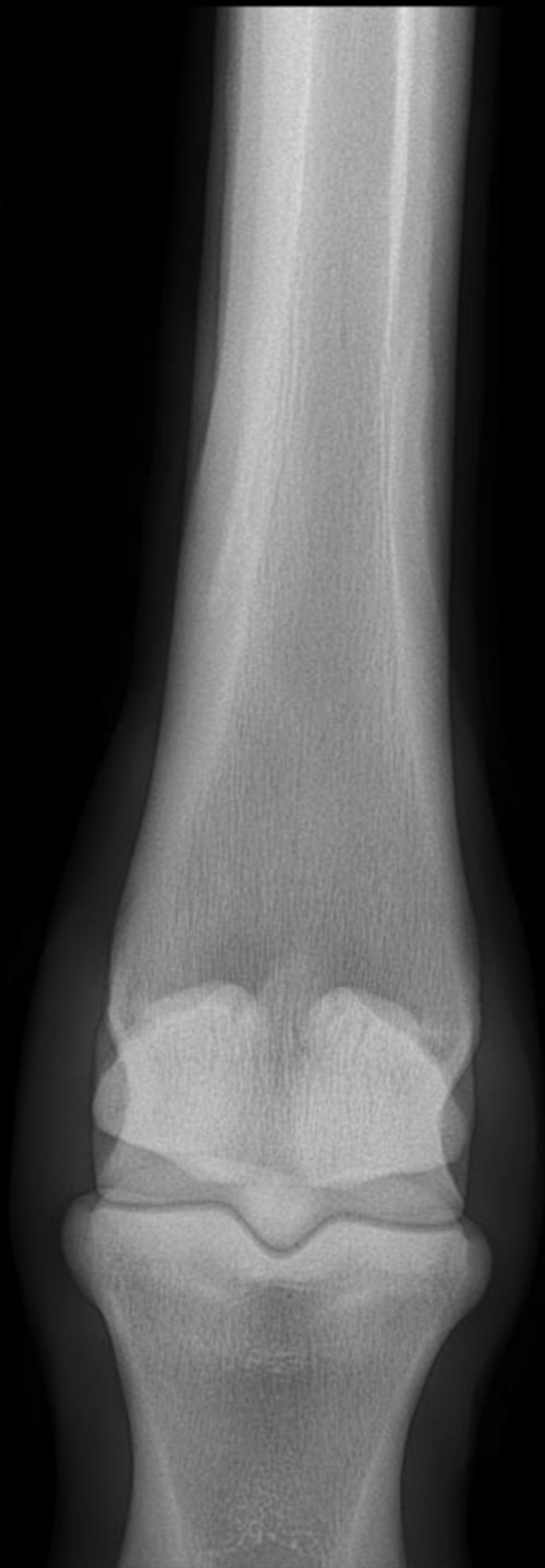76 kVp 1.6 mAs 15 mA

DX

Enrique Pinto
Img: 19
Anatomy: Fetlock
View: DP
Lat: LH

Vet Rec:
Rocio de Luna, Lagartija
Equine
Acq Dt: 6/14/2024
Acq Tm: 11:31 AM

LH



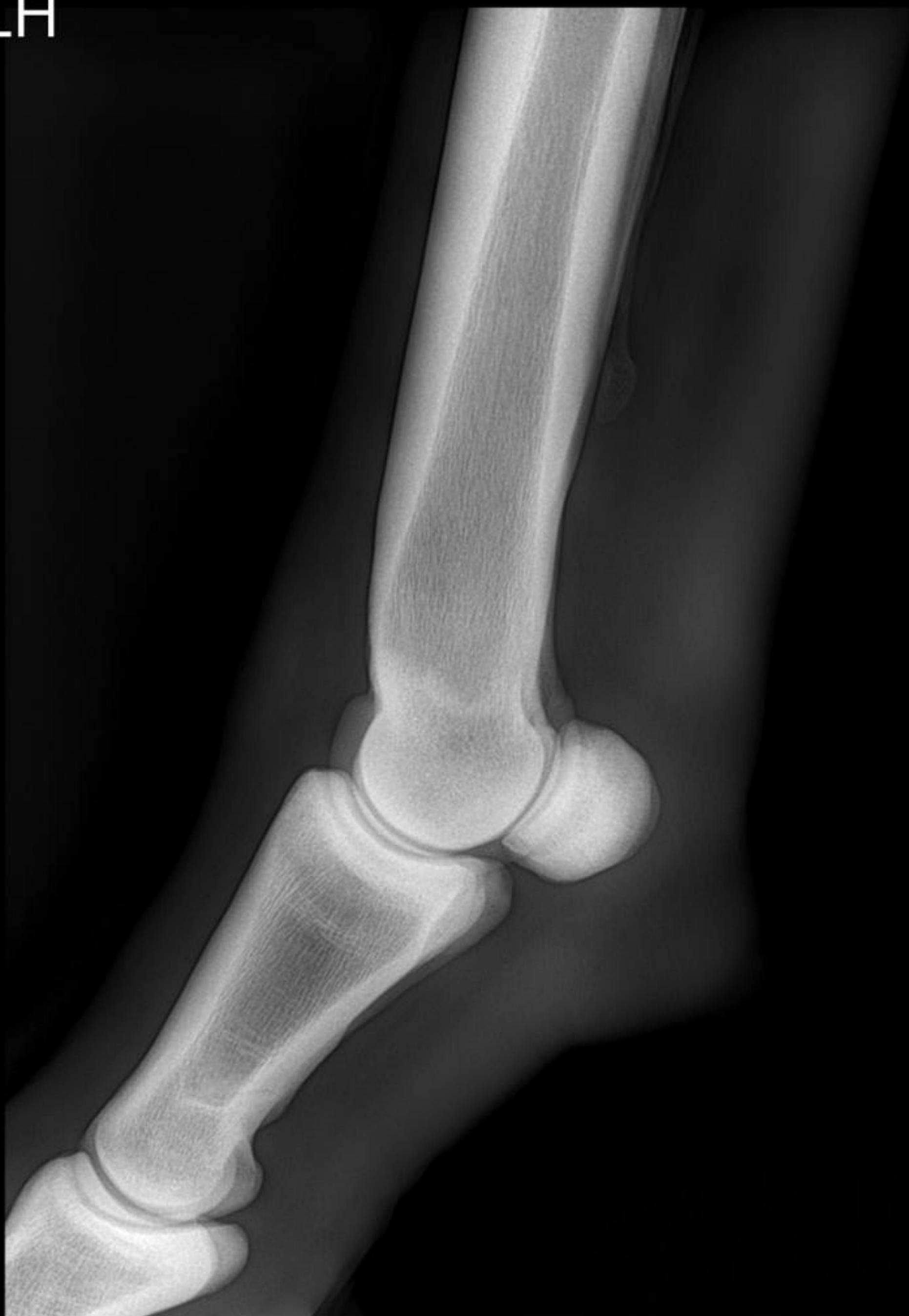76 kVp 1.6 mAs 15 mA

DX

Enrique Pinto
Img: 22
Anatomy: Fetlock
View: LAT
Lat: LH

Vet Rec:
Rocio de Luna, Lagartija
Equine
Acq Dt: 6/14/2024
Acq Tm: 11:33 AM

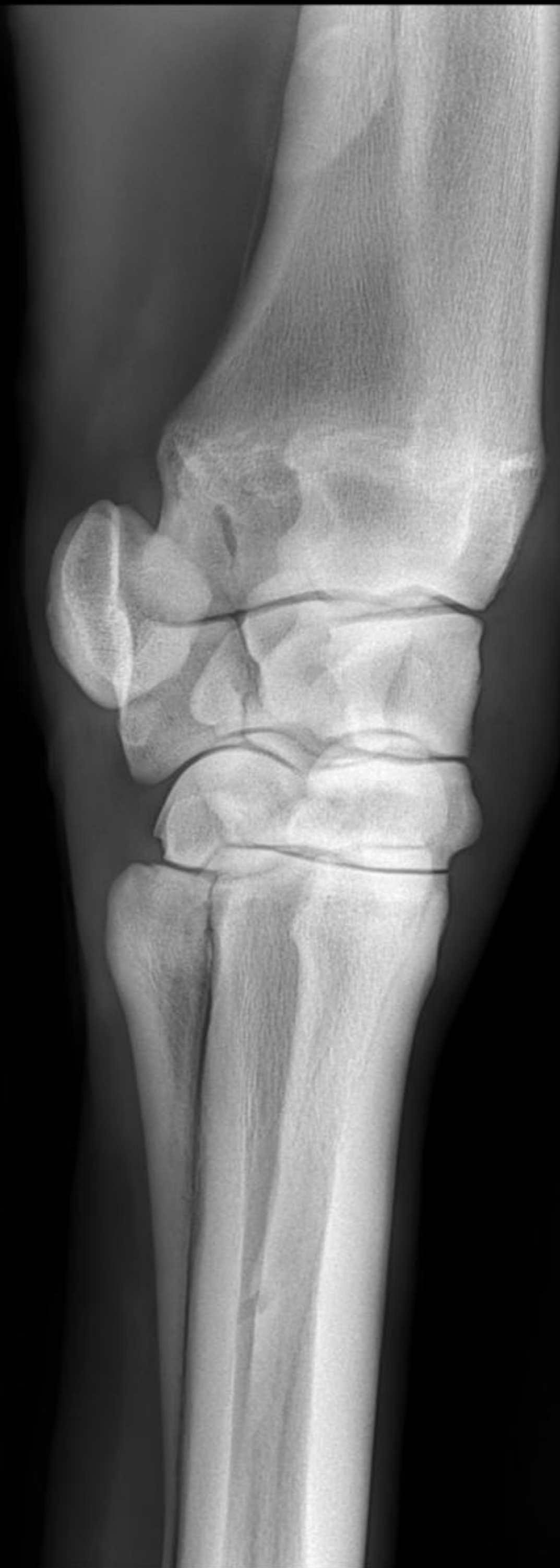LH



Enrique Pinto
Img: 6
Anatomy: Carpus
View: DLPMO
Lat: RF

Vet Rec:
Rocio de Luna, Lagartija
Equine
Acq Dt: 6/14/2024
Acq Tm: 11:25 AM

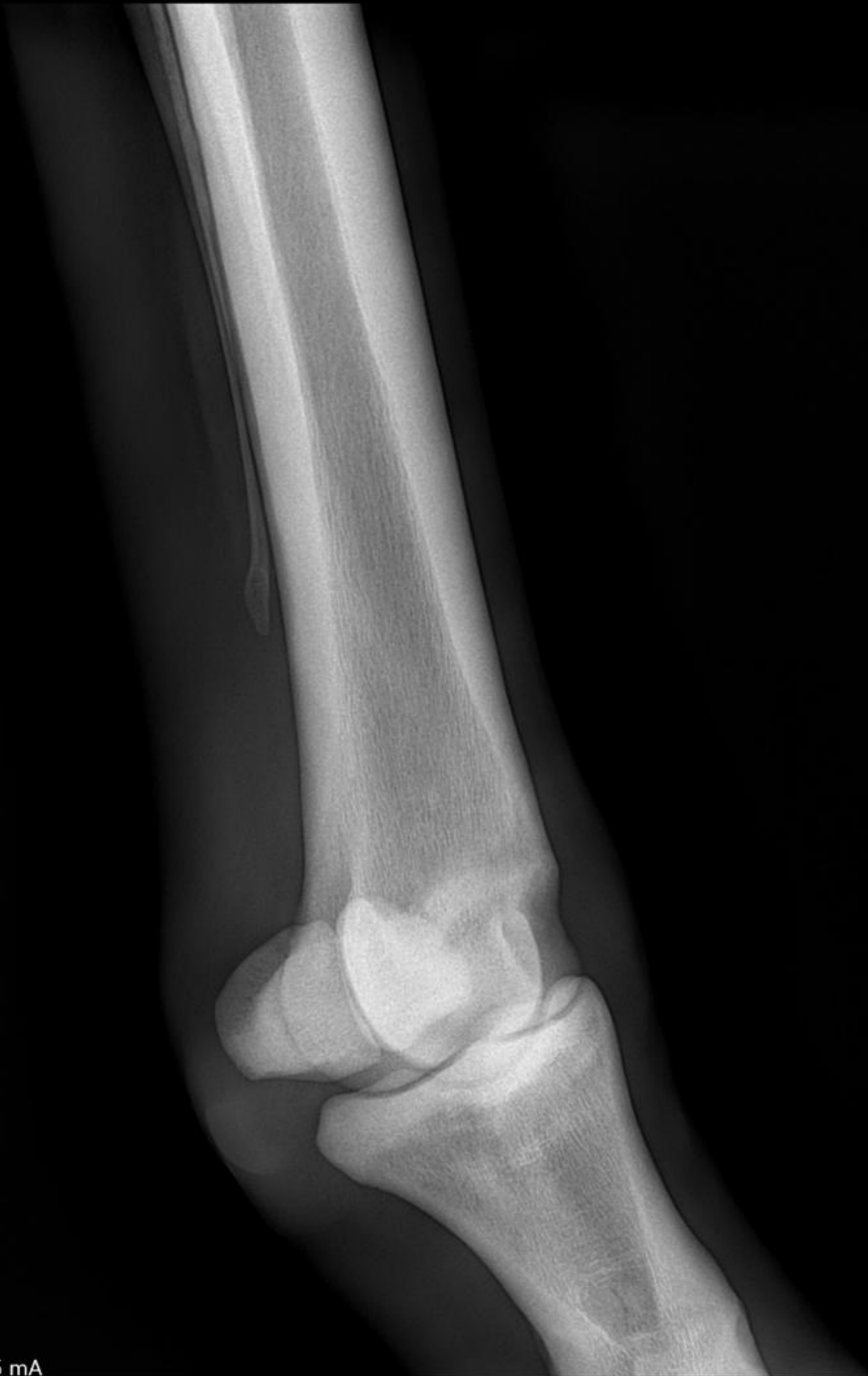RF



Enrique Pinto
Img: 23
Anatomy: Fetlock
View: DMPLO
Lat: LH

Vet Rec:
Rocio de Luna, Lagartija
Equine
Acq Dt: 6/14/2024
Acq Tm: 11:34 AM

LH



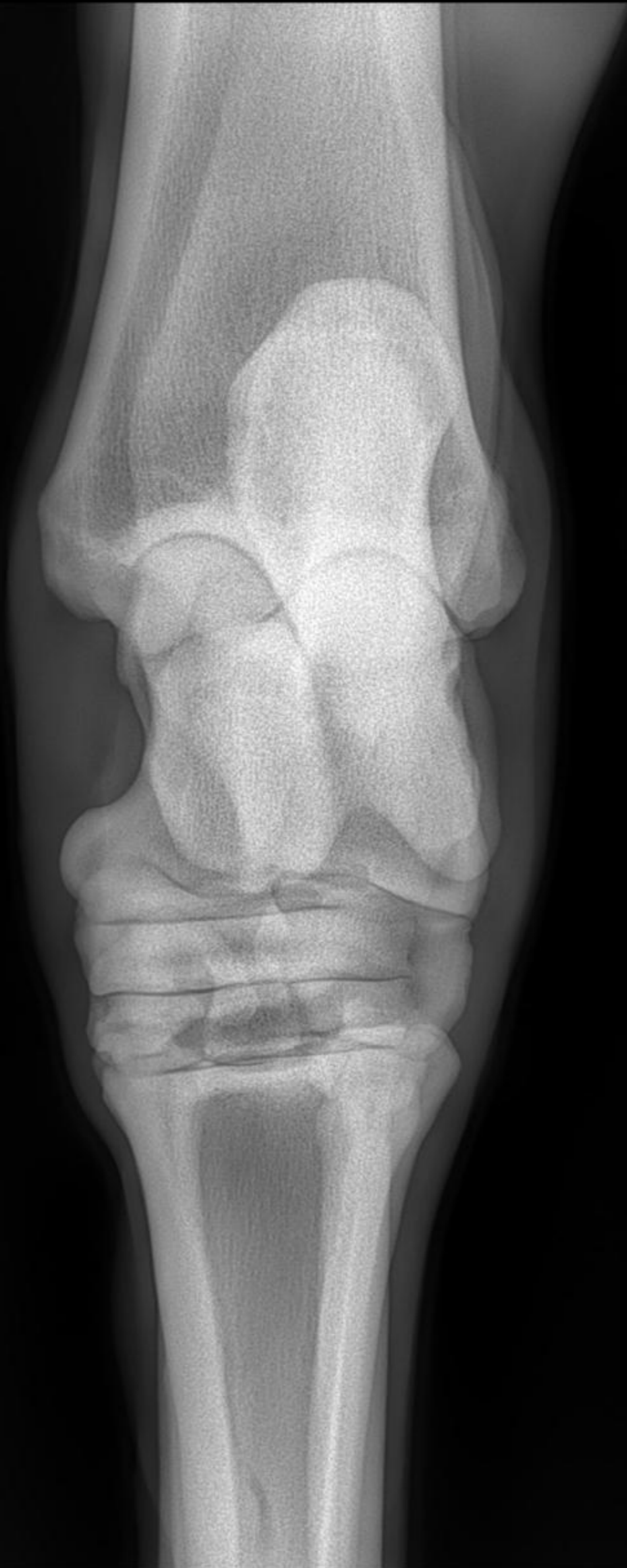76 kVp 1.6 mAs 15 mA

DX

Enrique Pinto
Img: 24
Anatomy: Tarsus
View: DP
Lat: LH

Vet Rec:
Rocio de Luna, Lagartija
Equine
Acq Dt: 6/14/2024
Acq Tm: 11:34 AM

LH

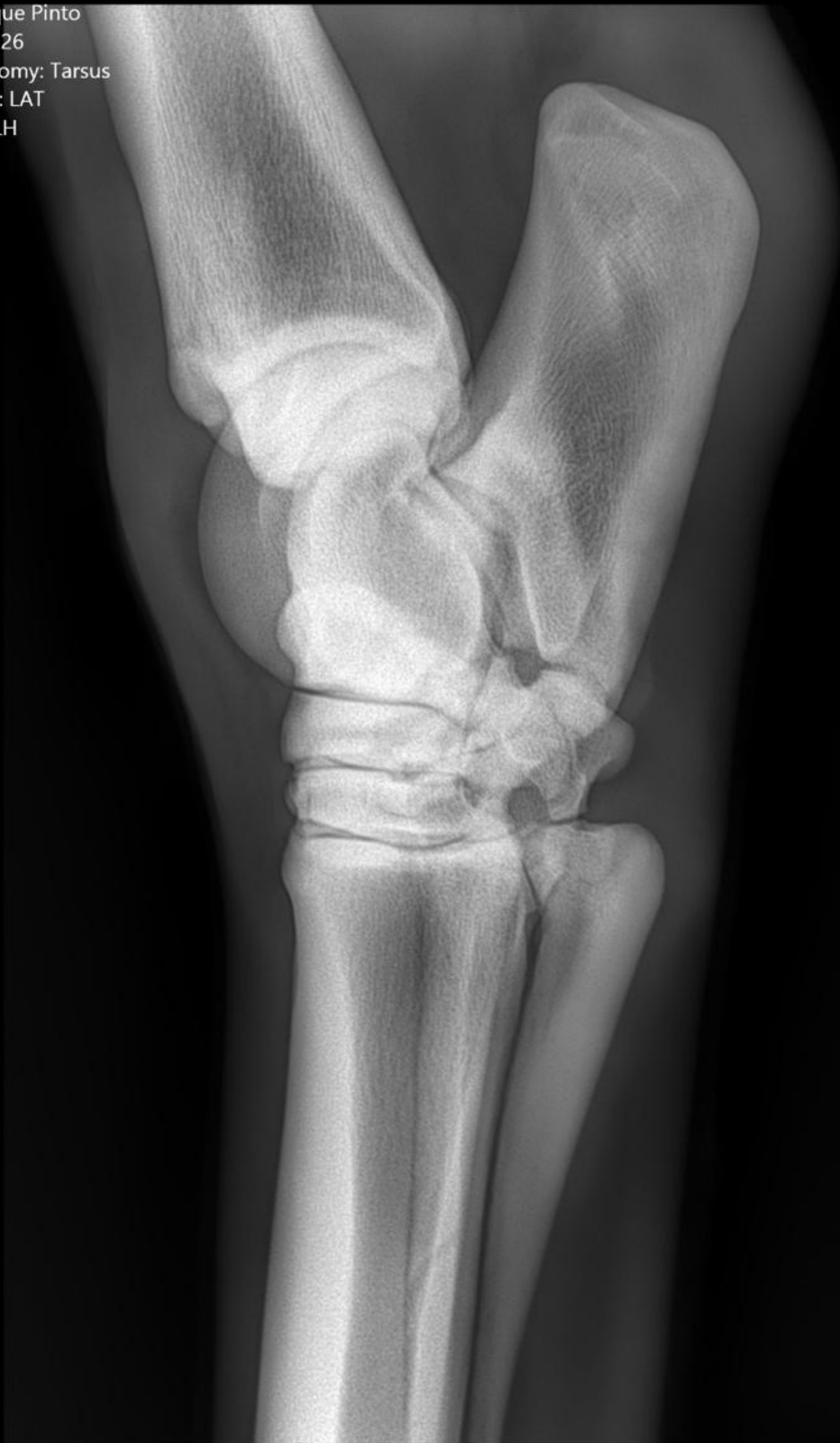


80 kVp 3.2 mAs 15 mA

DX

Enrique Pinto
Img: 26
Anatomy: Tarsus
View: LAT
Lat: LH

Vet Rec:
Rocio de Luna, Lagartija
Equine
Acq Dt: 6/14/2024
Acq Tm: 11:35 AM



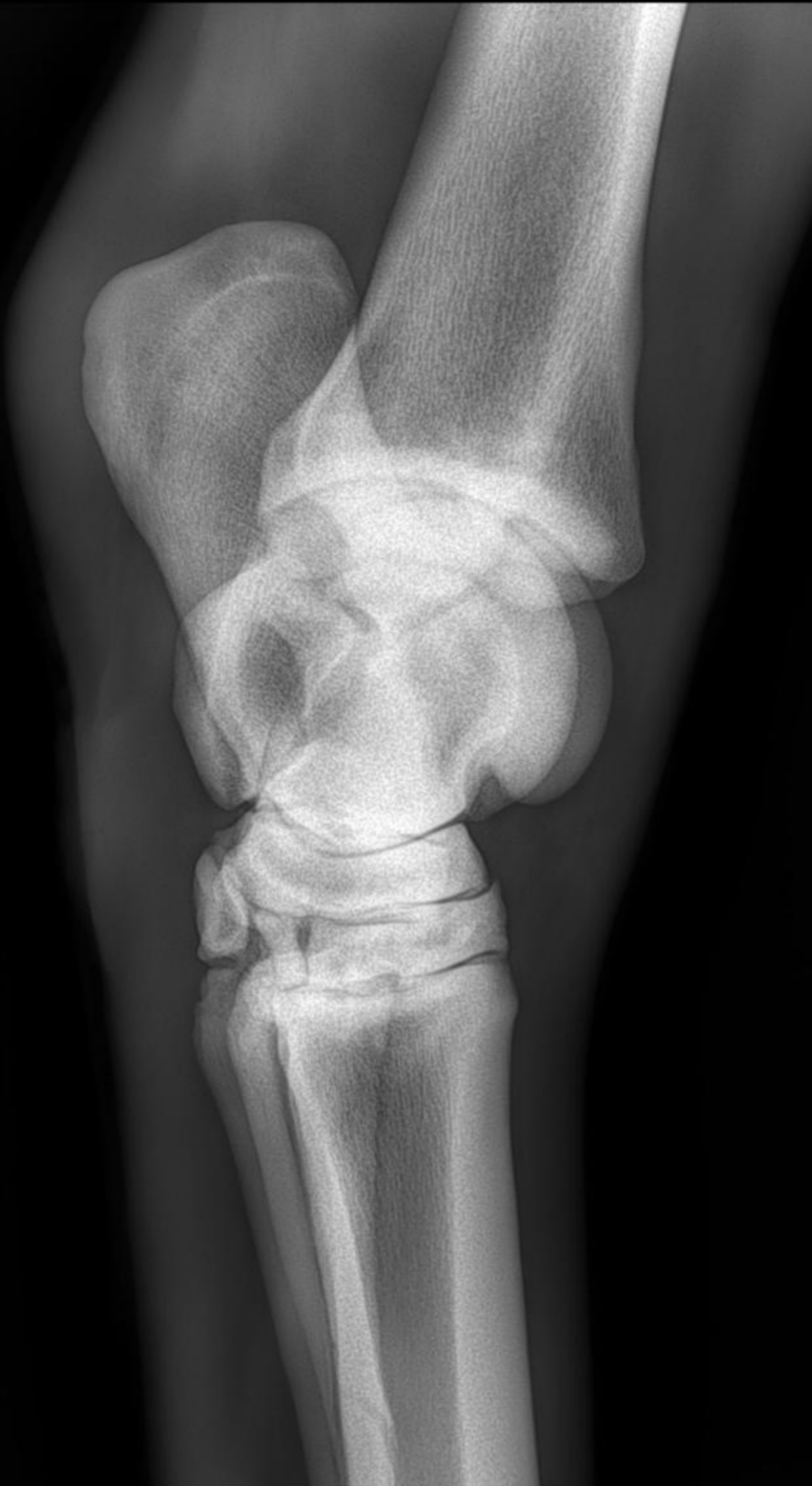LH

80 kVp 1.6 mAs 15 mA

DX

Enrique Pinto
Img: 27
Anatomy: Tarsus
View: DMPLO
Lat: LH

Vet Rec:
Rocio de Luna, Lagartija
Equine
Acq Dt: 6/14/2024
Acq Tm: 11:35 AM



LH

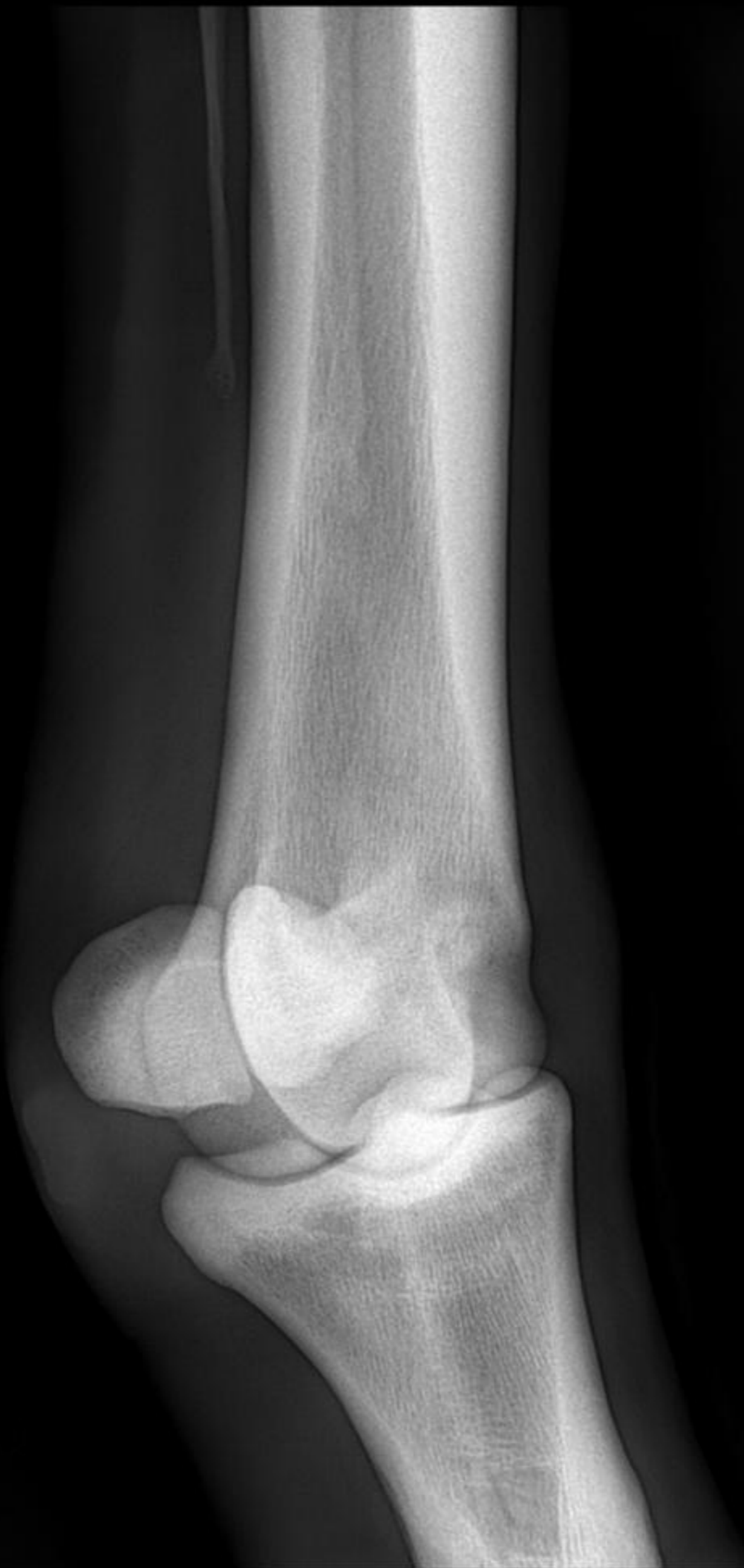80 kVp 3.2 mAs 15 mA

DX

Enrique Pinto
Img: 30
Anatomy: Fetlock
View: DLPMO
Lat: RH

Vet Rec:
Rocio de Luna, Lagartija
Equine
Acq Dt: 6/14/2024
Acq Tm: 11:37 AM

RH



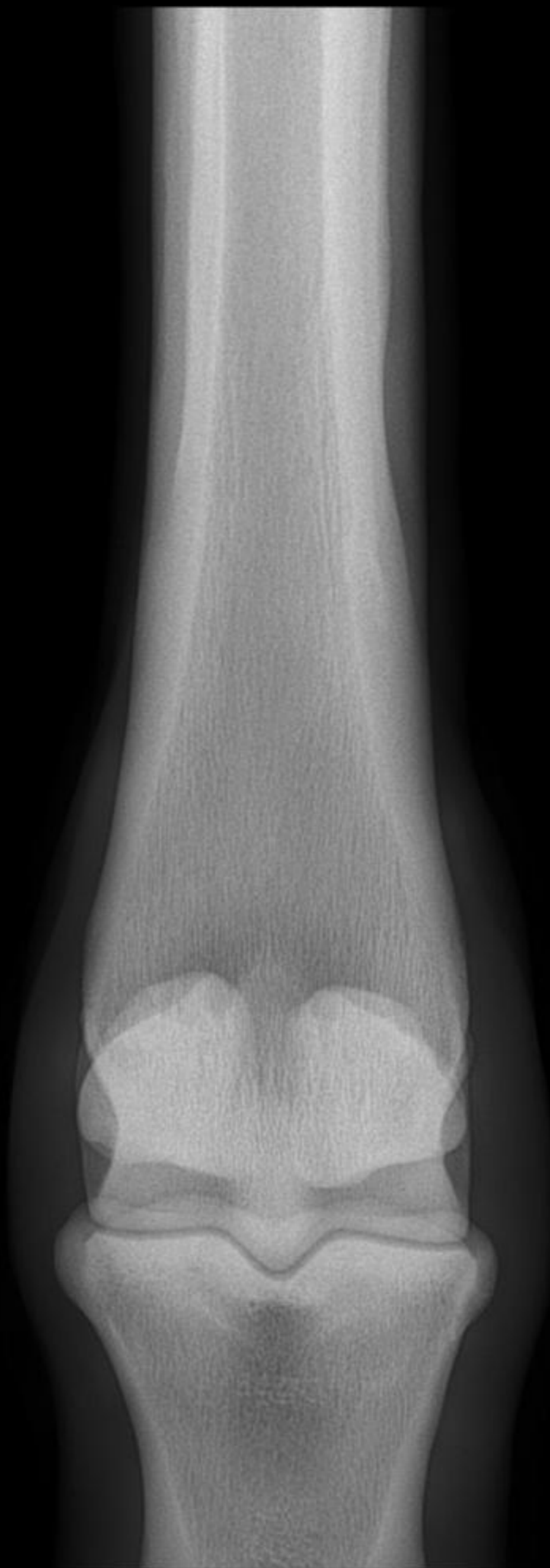76 kVp 1.6 mAs 15 mA

DX

Enrique Pinto
Img: 29
Anatomy: Fetlock
View: DP
Lat: RH

Vet Rec:
Rocio de Luna, Lagartija
Equine
Acq Dt: 6/14/2024
Acq Tm: 11:37 AM

RH



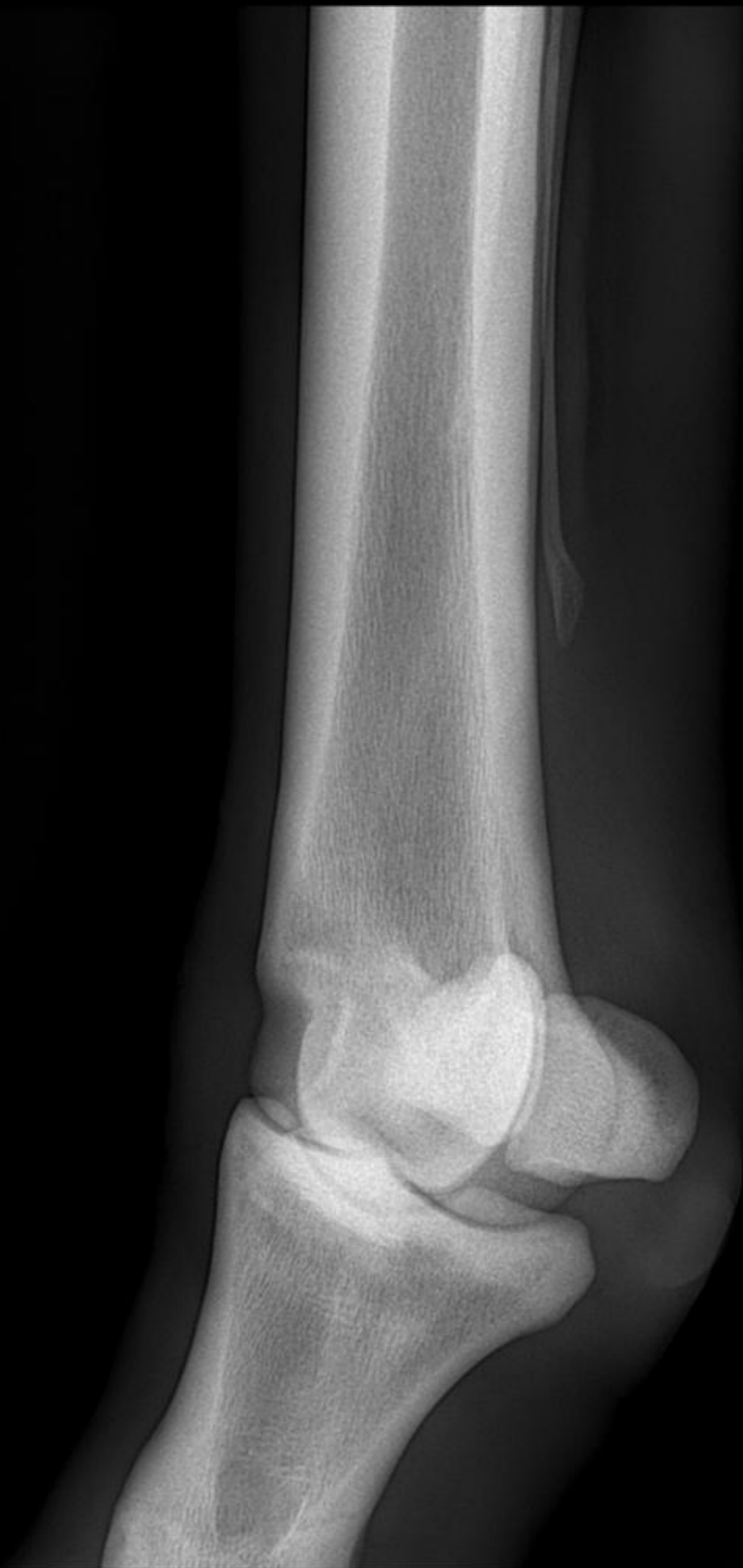76 kVp 1.6 mAs 15 mA

DX

Enrique Pinto
Img: 32
Anatomy: Fetlock
View: DMPLO
Lat: RH

Vet Rec:
Rocio de Luna, Lagartija
Equine
Acq Dt: 6/14/2024
Acq Tm: 11:38 AM

RH

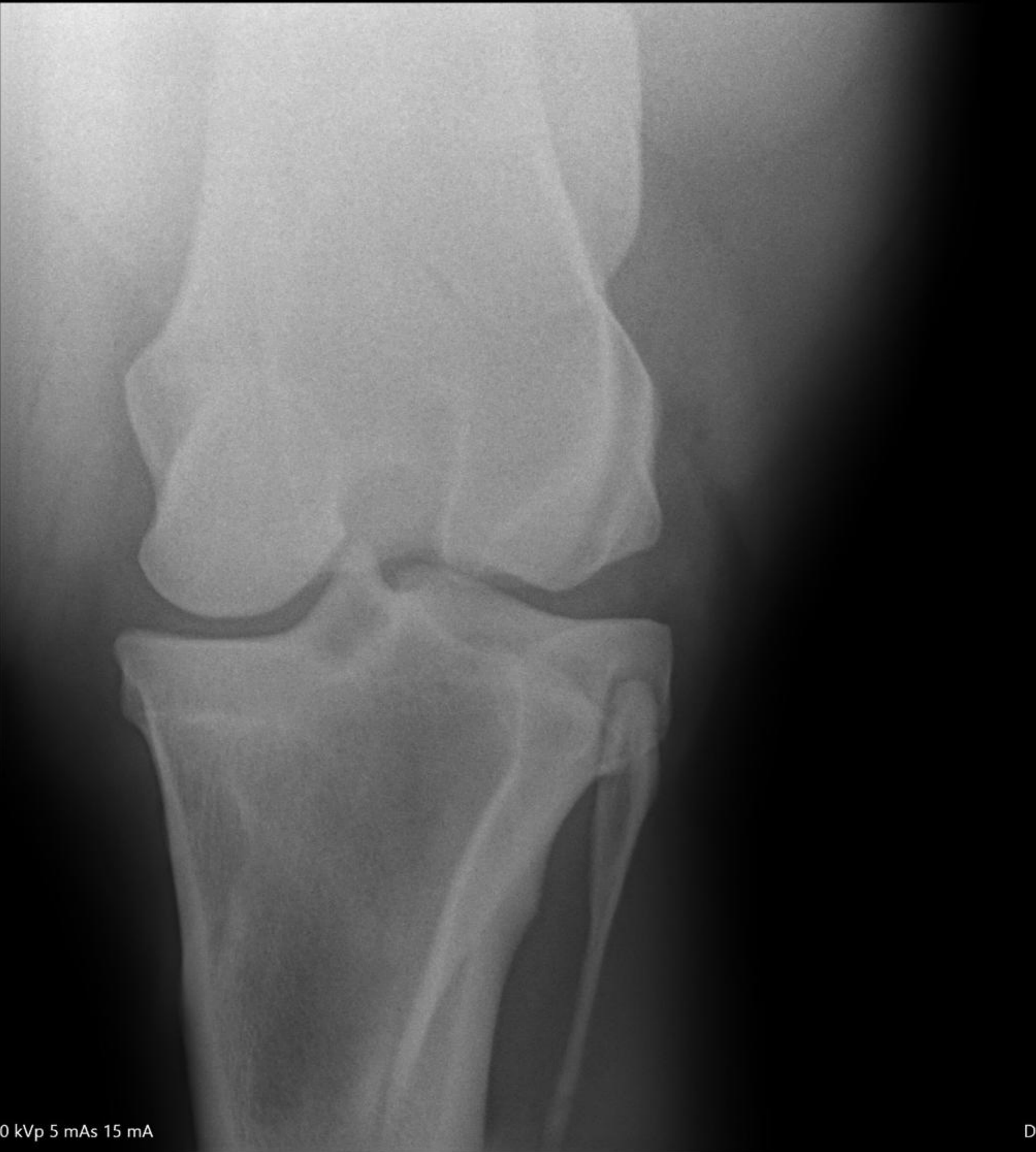

76 kVp 1.6 mAs 15 mA

DX

Enrique Pinto
Img: 28
Anatomy: Stifle
View: Cr-Cd
Lat: LH

Vet Rec:
Rocio de Luna, Lagartija
Equine
Acq Dt: 6/14/2024
Acq Tm: 11:36 AM



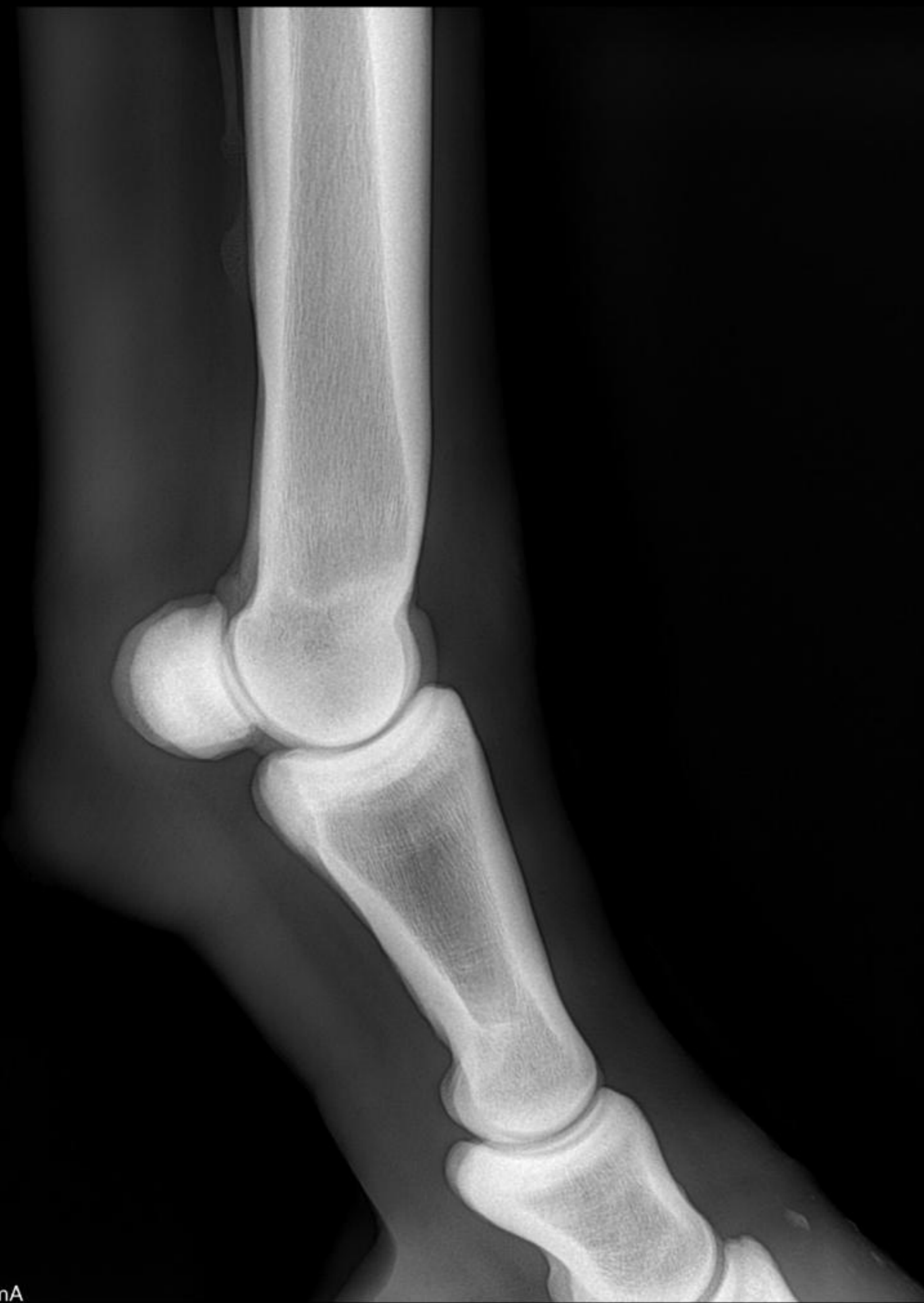90 kVp 5 mAs 15 mA

DX

Enrique Pinto
Img: 31
Anatomy: Fetlock
View: LAT
Lat: RH

Vet Rec:
Rocio de Luna, Lagartija
Equine
Acq Dt: 6/14/2024
Acq Tm: 11:38 AM

RH

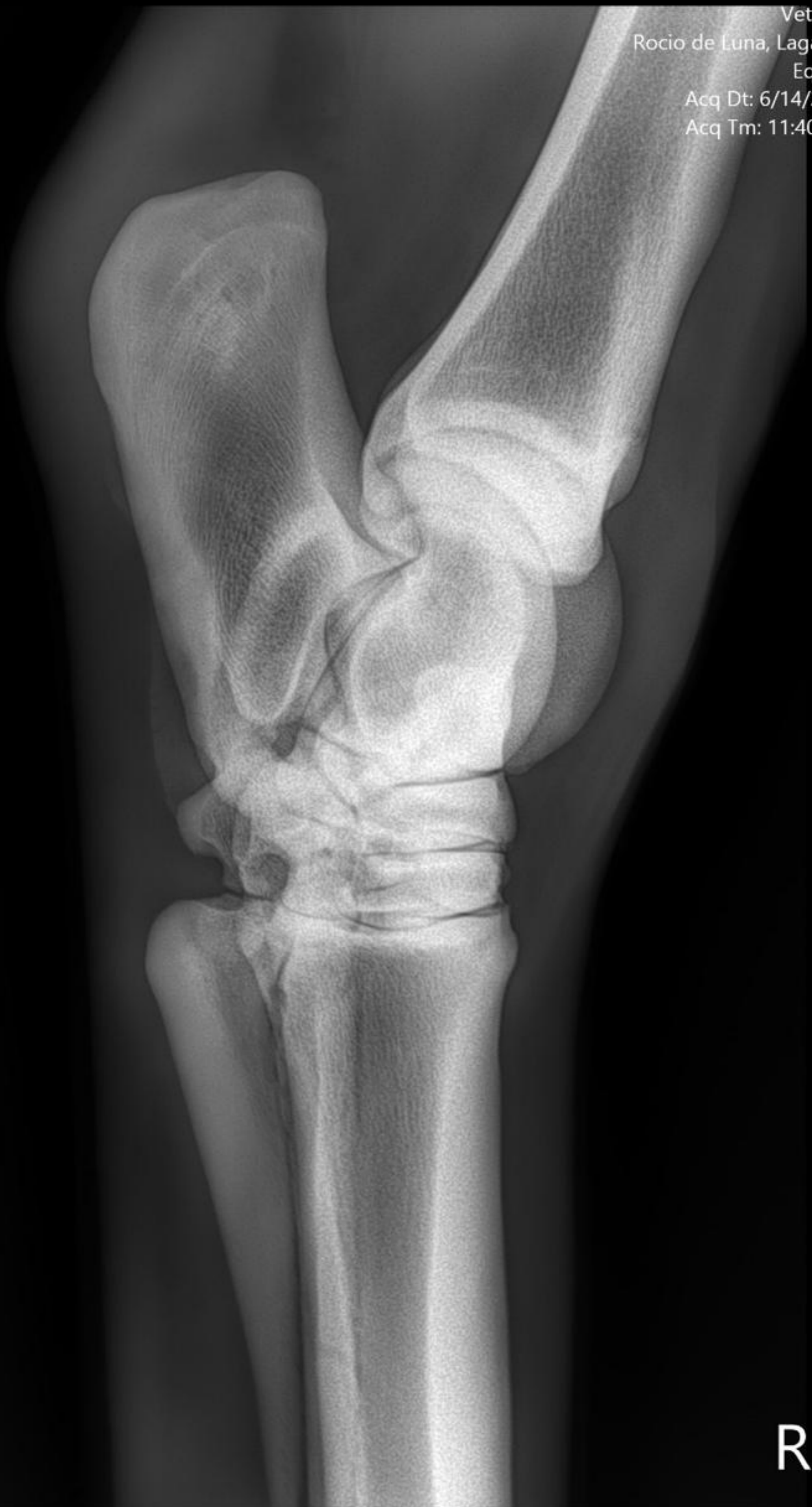

76 kVp 1.6 mAs 15 mA

DX

Enrique Pinto
Img: 35
Anatomy: Tarsus
View: LAT
Lat: RH

Vet Rec:
Rocio de Luna, Lagartija
Equine
Acq Dt: 6/14/2024
Acq Tm: 11:40 AM



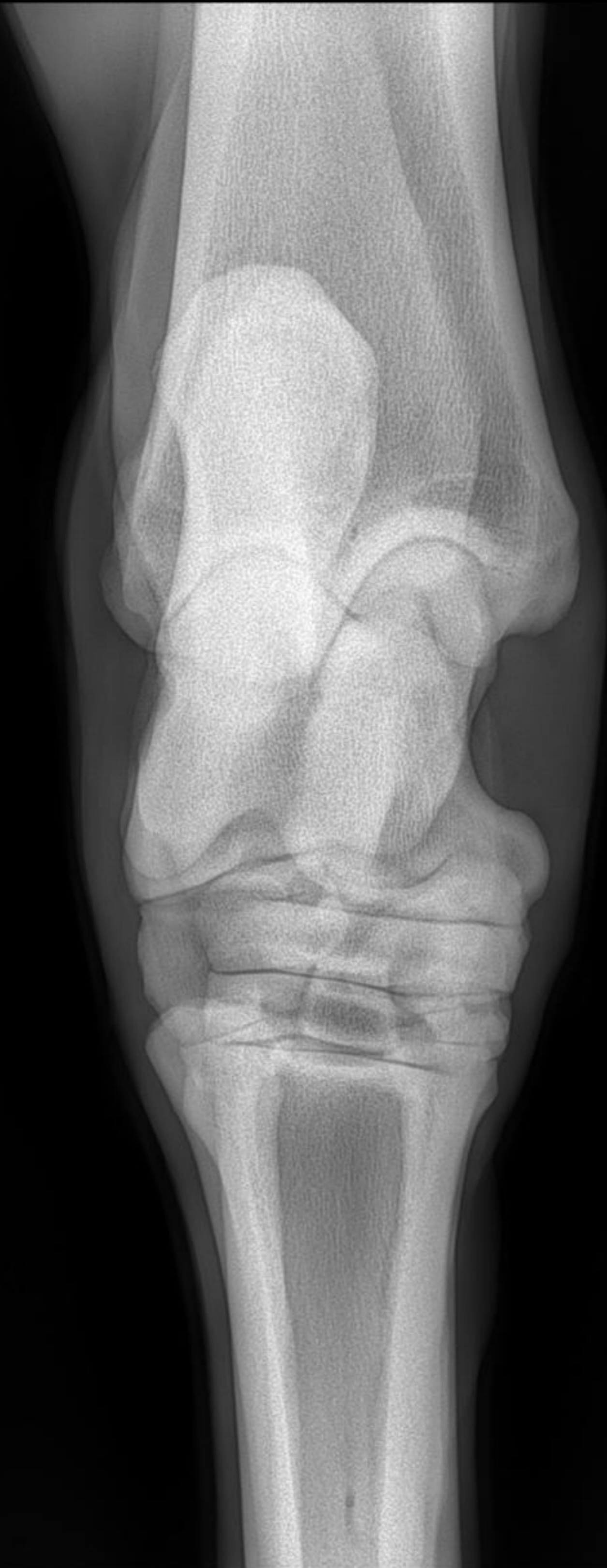80 kVp 1.6 mAs 15 mA

RH
DX

Enrique Pinto
Img: 33
Anatomy: Tarsus
View: DP
Lat: RH

Vet Rec:
Rocio de Luna, Lagartija
Equine
Acq Dt: 6/14/2024
Acq Tm: 11:39 AM

RH

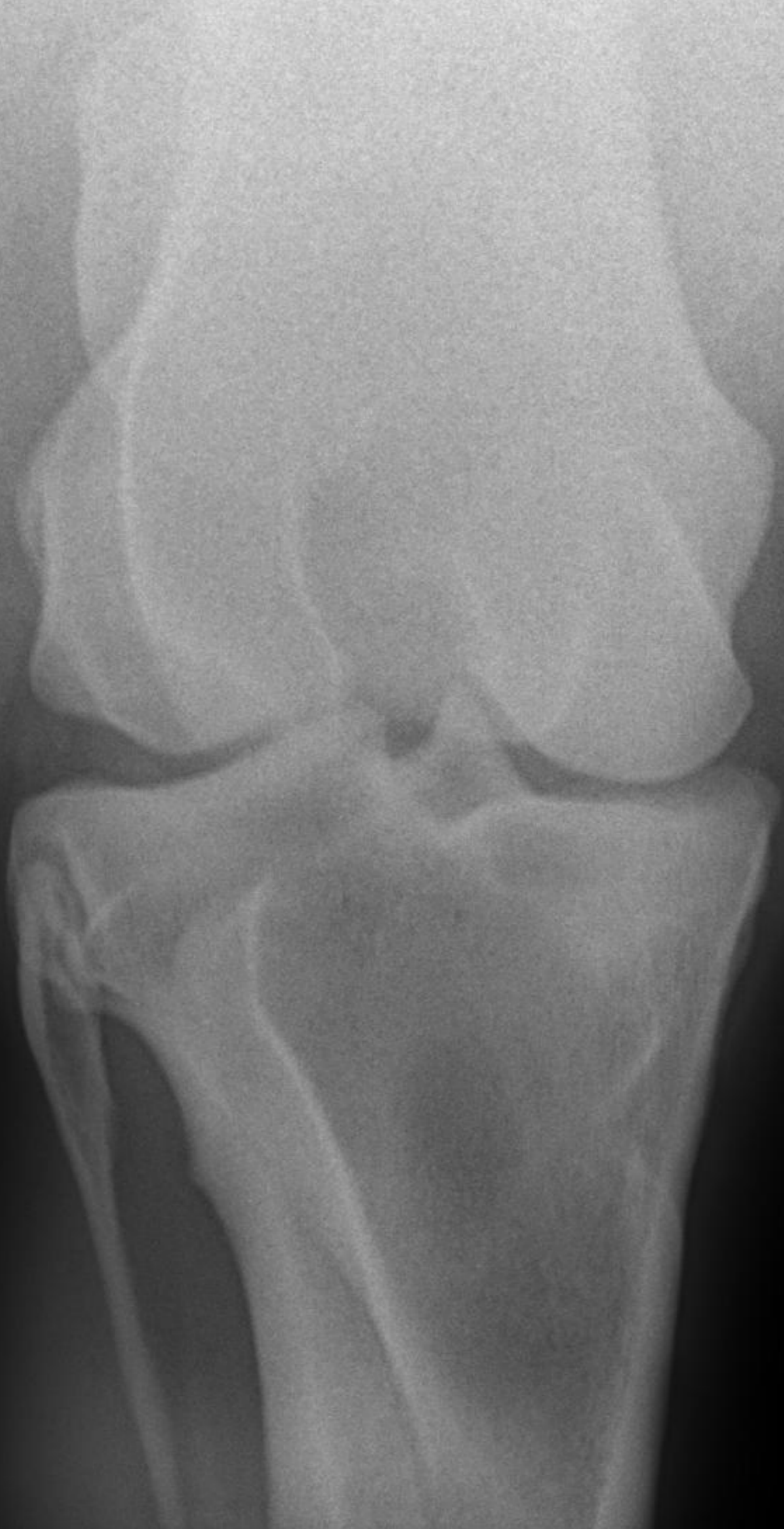

80 kVp 3.2 mAs 15 mA

DX

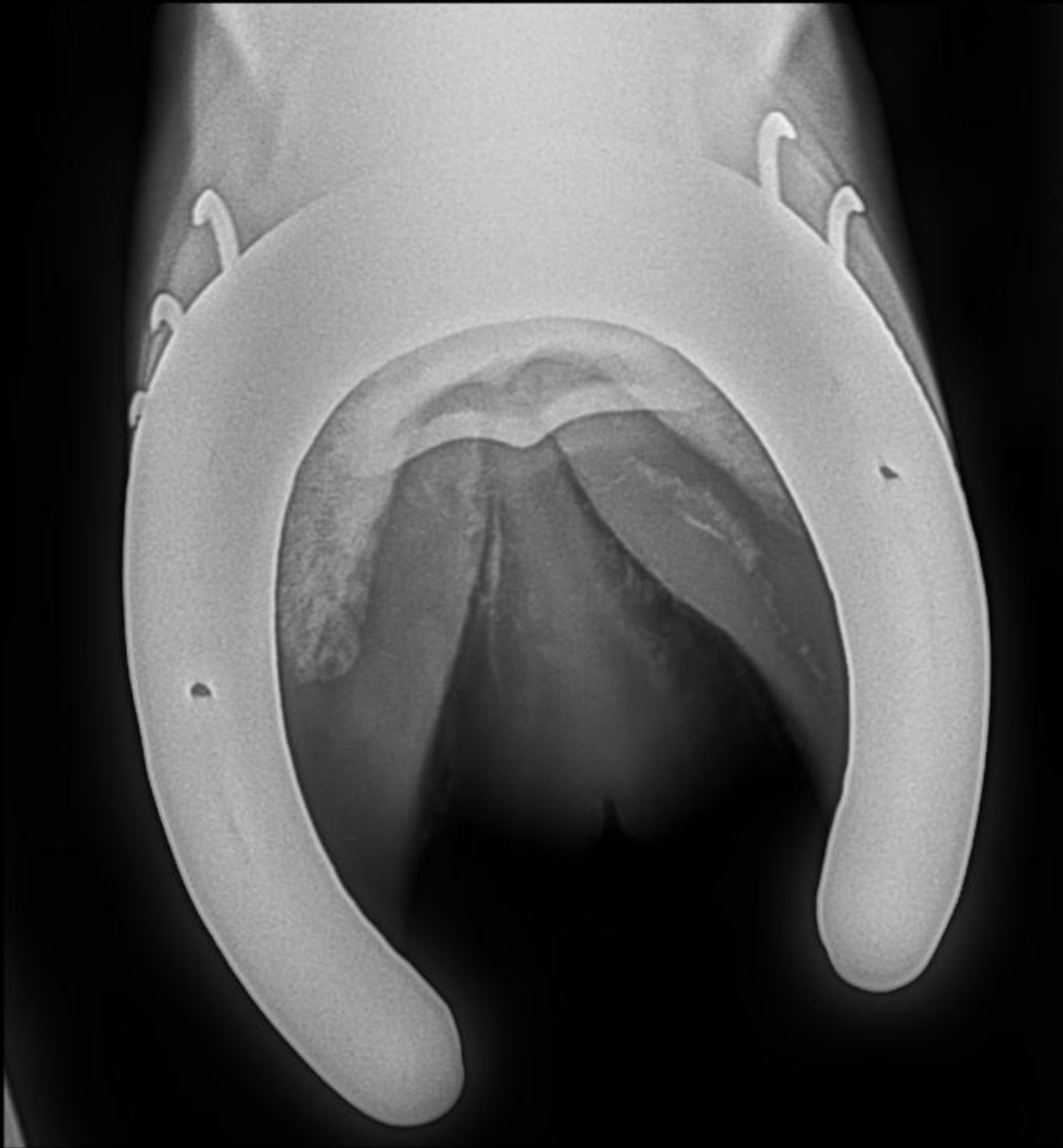Enrique Pinto
Img: 37
Anatomy: Stifle
View: Cr-Cd
Lat: RH

Vet Rec:
Rocio de Luna, Lagartija
Equine
Acq Dt: 6/14/2024
Acq Tm: 11:40 AM



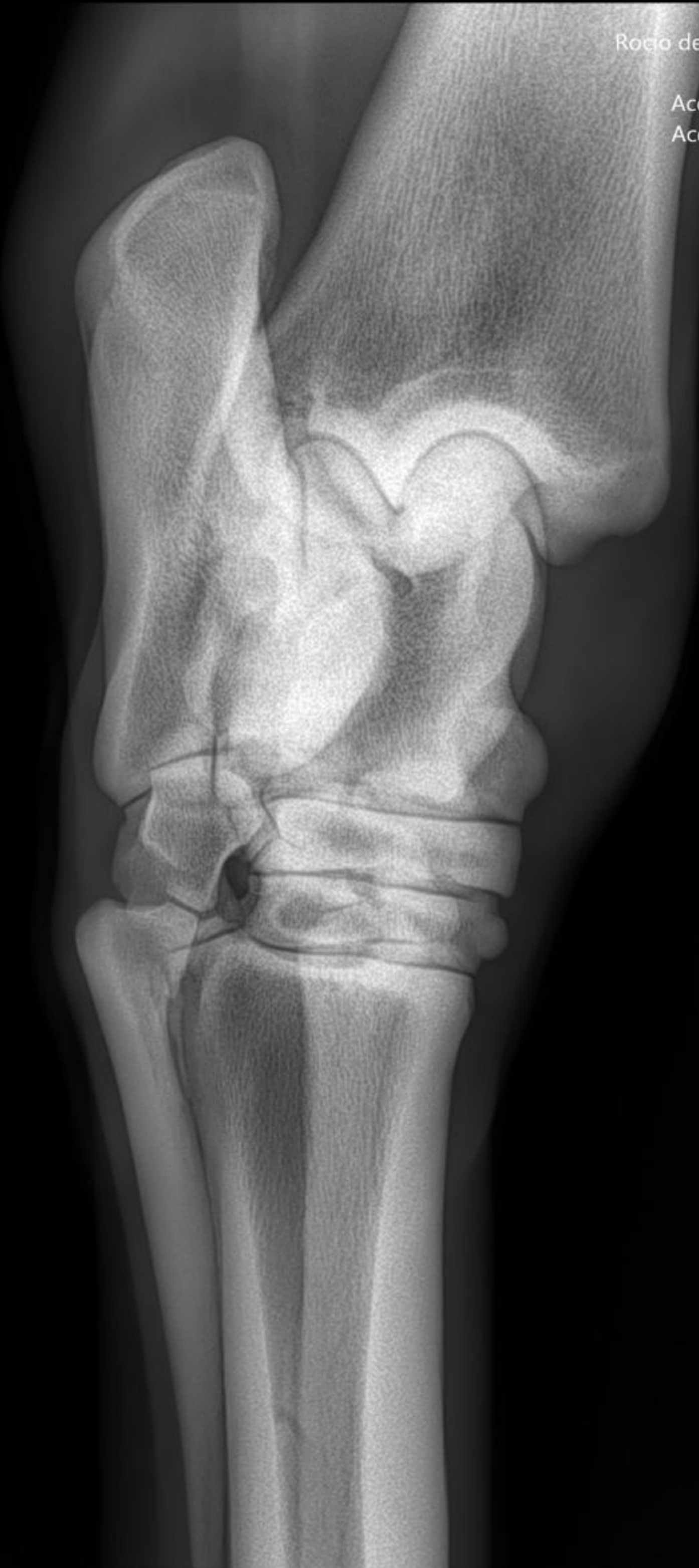Enrique Pinto
Img: 39
Anatomy: Navicular
View: Skyline
Lat: RF

Vet Rec:
Rocio de Luna, Lagartija
Equine
Acq Dt: 6/14/2024
Acq Tm: 11:45 AM



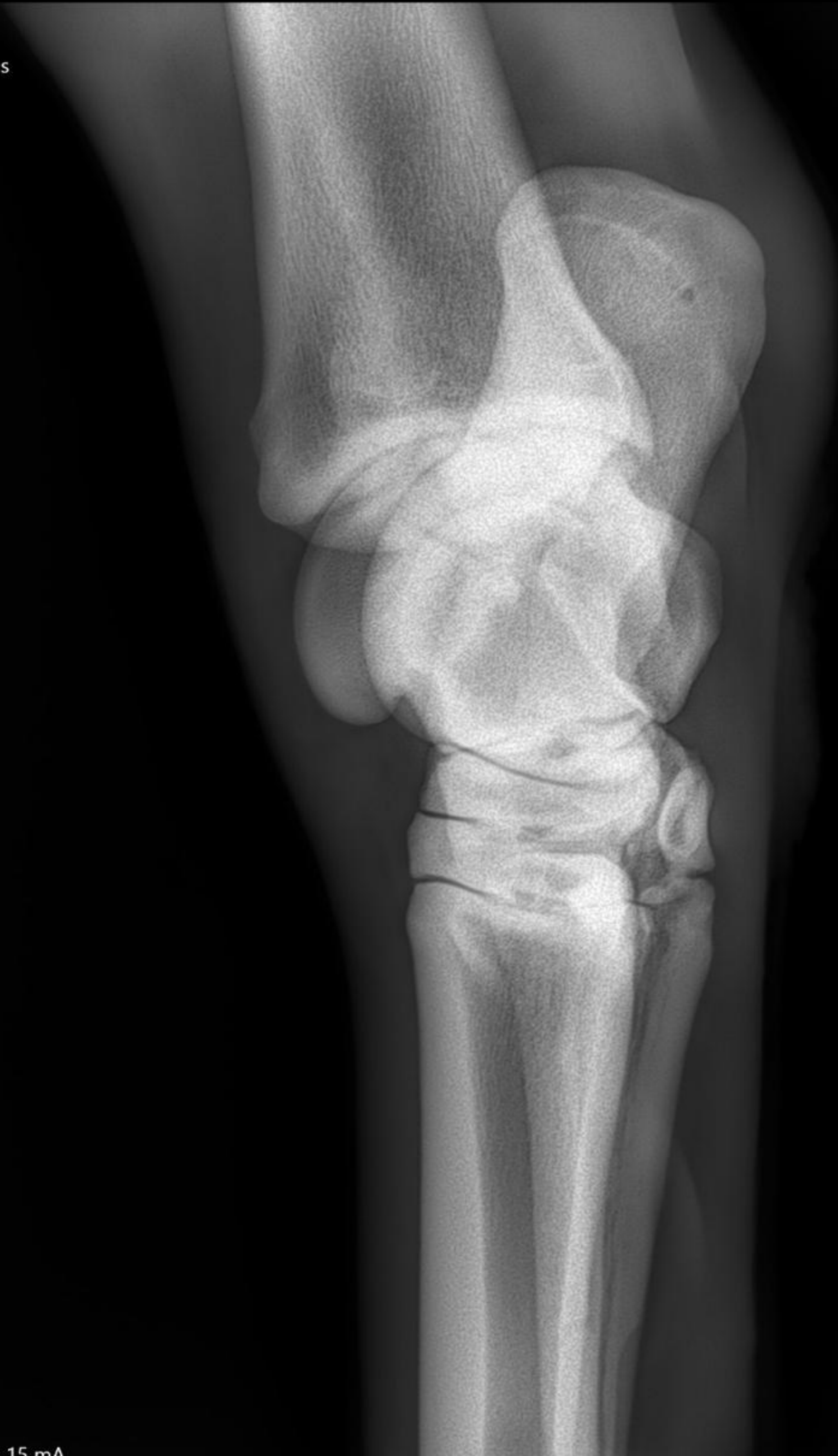Enrique Pinto
Img: 34
Anatomy: Tarsus
View: DLPMO
Lat: RH

Vet Rec:
Rocio de Luna, Lagartija
Equine
Acq Dt: 6/14/2024
Acq Tm: 11:39 AM



Enrique Pinto
Img: 36
Anatomy: Tarsus
View: DMPLO
Lat: RH

Vet Rec:
Rocio de Luna, Lagartija
Equine
Acq Dt: 6/14/2024
Acq Tm: 11:40 AM

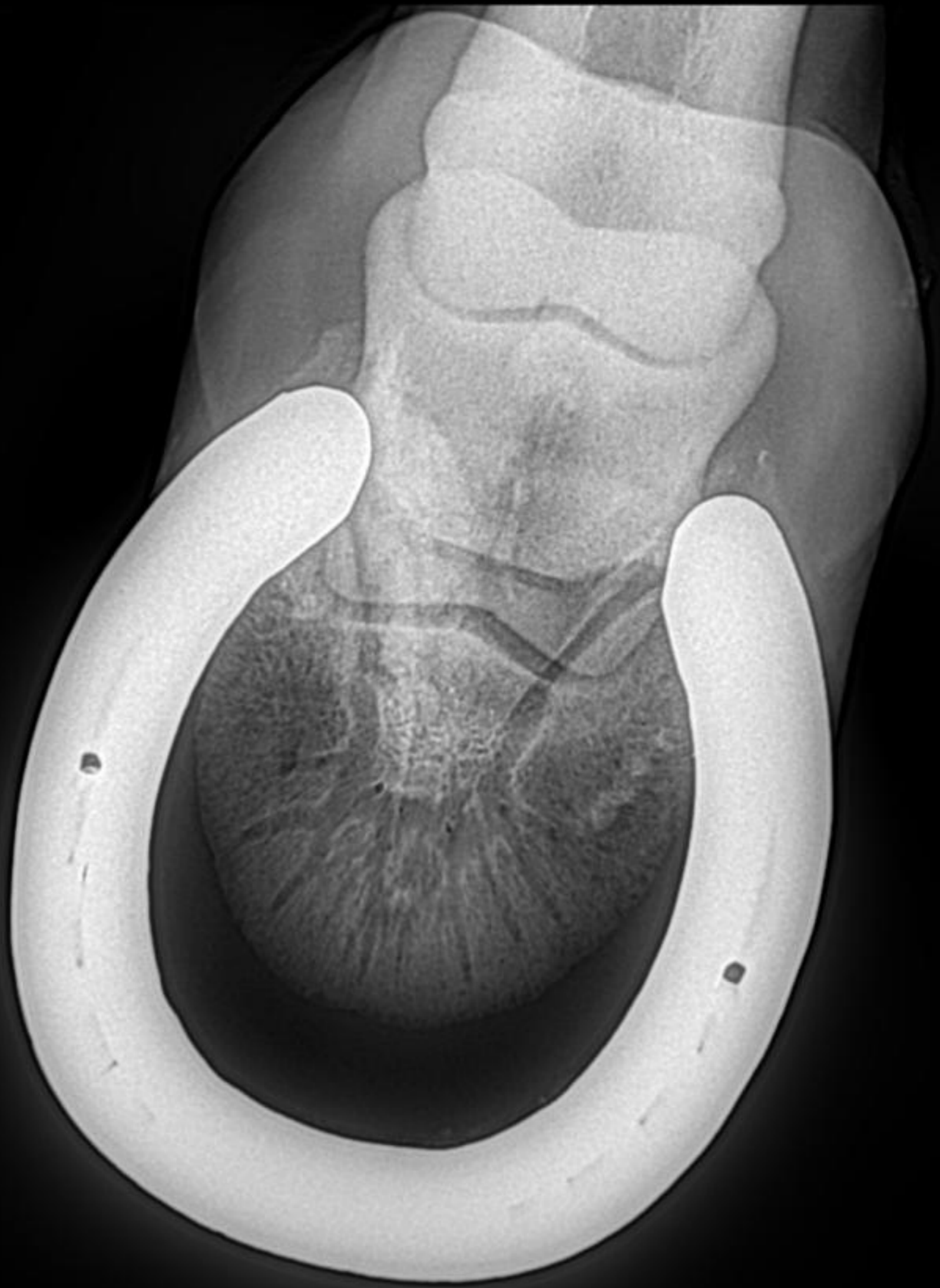

80 kVp 3.2 mAs 15 mA

RH
DX

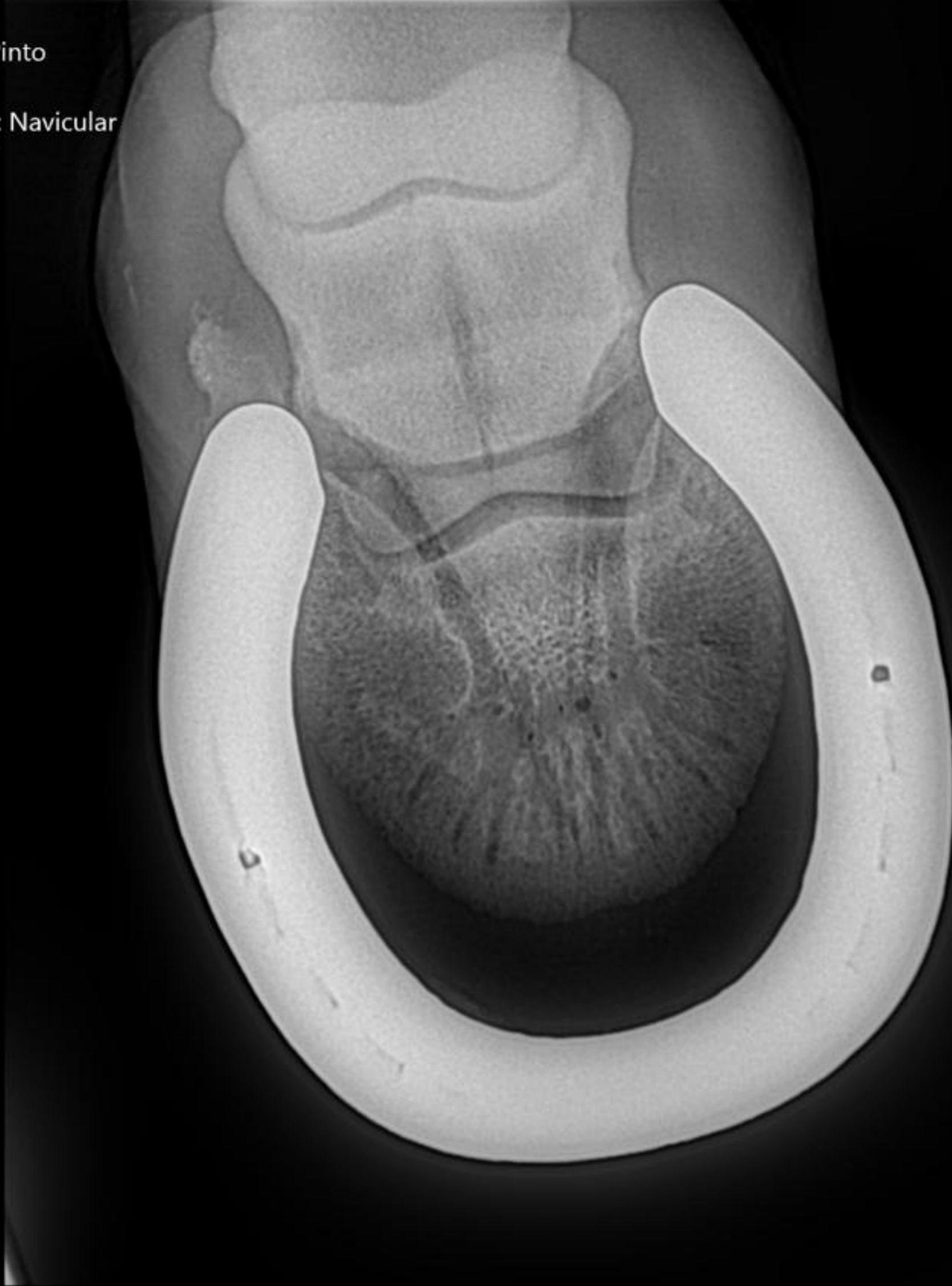Enrique Pinto
Img: 41
Anatomy: Navicular
View: 60 Degree
Lat: LF

Vet Rec:
Rocio de Luna, Lagartija
Equine
Acq Dt: 6/14/2024
Acq Tm: 11:47 AM



Enrique Pinto
Img: 38
Anatomy: Navicular
View: DP
Lat: RF

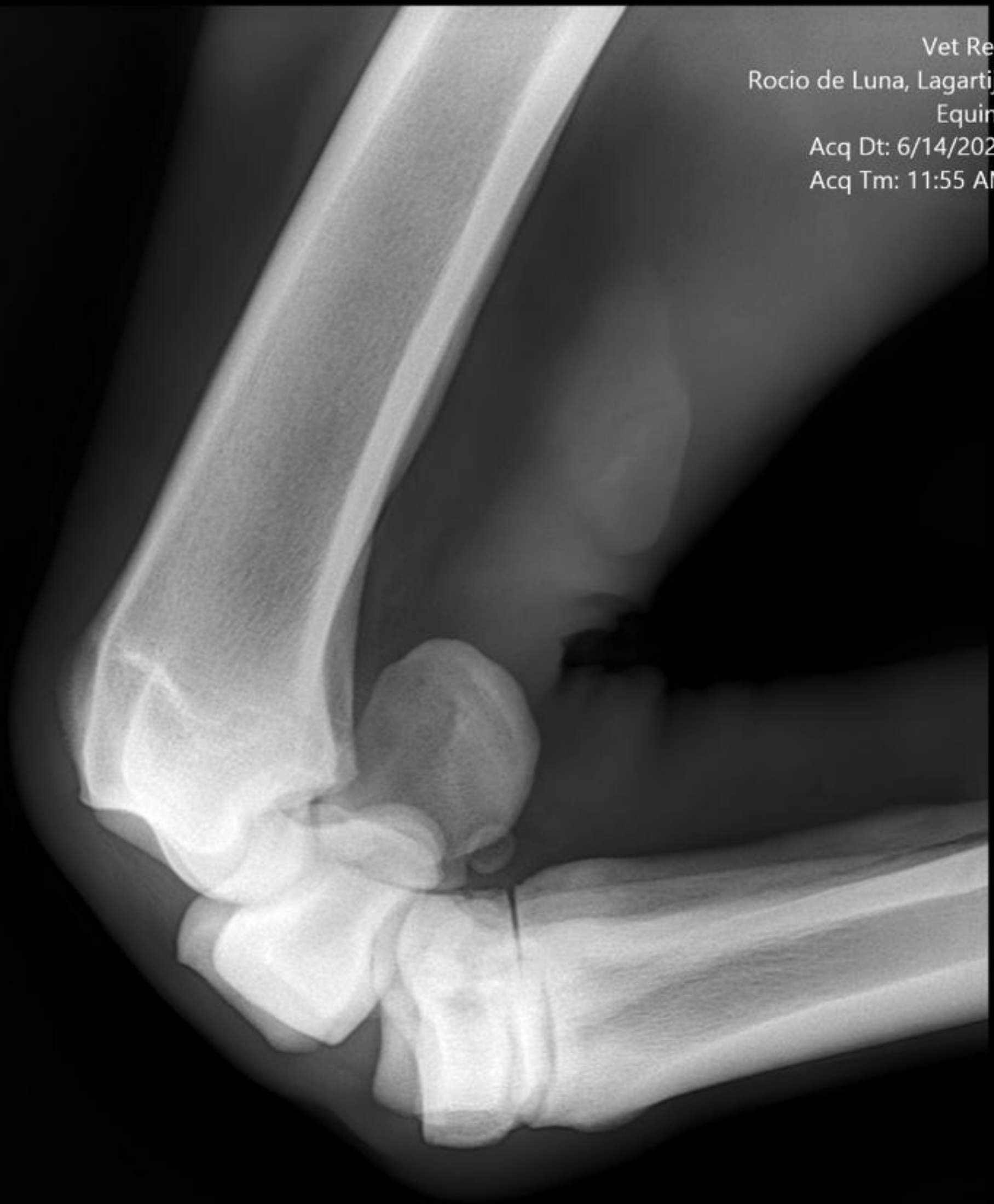Vet Rec:
Rocio de Luna, Lagartija
Equine
Acq Dt: 6/14/2024
Acq Tm: 11:44 AM



Enrique Pinto
Img: 46
Anatomy: Carpus
View: Flexed Lat
Lat: LF

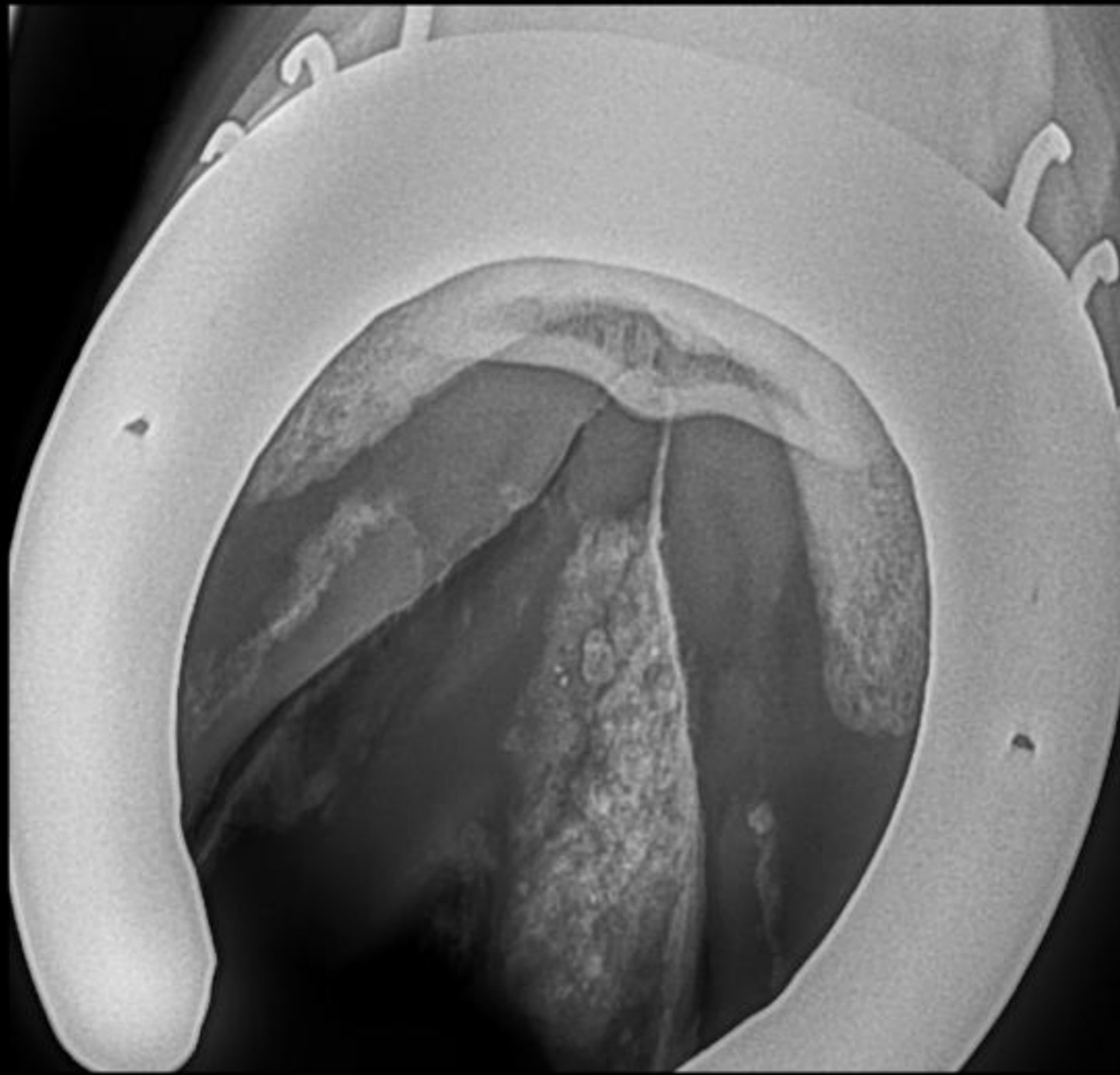
Vet Rec:
Rocio de Luna, Lagartija
Equine
Acq Dt: 6/14/2024
Acq Tm: 11:55 AM

LF



Enrique Pinto
Img: 44
Anatomy: Navicular
View: Skyline
Lat: LF

Vet Rec:
Rocio de Luna, Lagartija
Equine
Acq Dt: 6/14/2024
Acq Tm: 11:49 AM



Enrique Pinto
Img: 25
Anatomy: Tarsus
View: DLPMO
Lat: LH

Vet Rec:
Rocio de Luna, Lagartija
Equine
Acq Dt: 6/14/2024
Acq Tm: 11:35 AM

