



**Dr. Enrique Pinto Peña M.V.**  
Medicina Deportiva de Equinos  
celular: +569 98213597 ; e-mail: enriquepintovet@hotmail.com

Santiago, 15 de Junio de 2024.

## INFORME CLINICO

El médico veterinario que suscribe deja constancia de haber realizado examen clínico y musculoesquelético al ejemplar identificado con el nombre “BAYADERA”, ejemplar de raza Pura Sangre Chilena, de 8 años de edad (informada), de color mulato.

El ejemplar se presenta con entrenamiento deportivo informado, herrado. El ejemplar presenta sus yugulares sin alteraciones, reflejo tusígeno negativo y sin anotaciones a la auscultación pulmonar o traqueal o cardíaca. Constantes fisiológicas dentro de rangos de normalidad (F.C.: 31; F.R.: 12). Pinza de casco negativa.

Al examen clínico, del sistema musculoesquelético, a la inspección estática NO se observan anotaciones de interés. Al paso y al trote en línea y/o al círculo, NO se observa presencia de cojera o claudicación. A las pruebas de esfuerzo (nudos, carpos y tarsos), NO SE OBSERVA respuesta positiva a la prueba de esfuerzo.

Al estudio radiográfico dirigido, a las presentes vistas y técnicas, NO SE OBSERVAN anotaciones asociadas a un interés clínico claudicógeno.

**CONCLUSIÓN: El ejemplar presenta un pronóstico favorable para actividad deportiva en el presente examen clínico.**

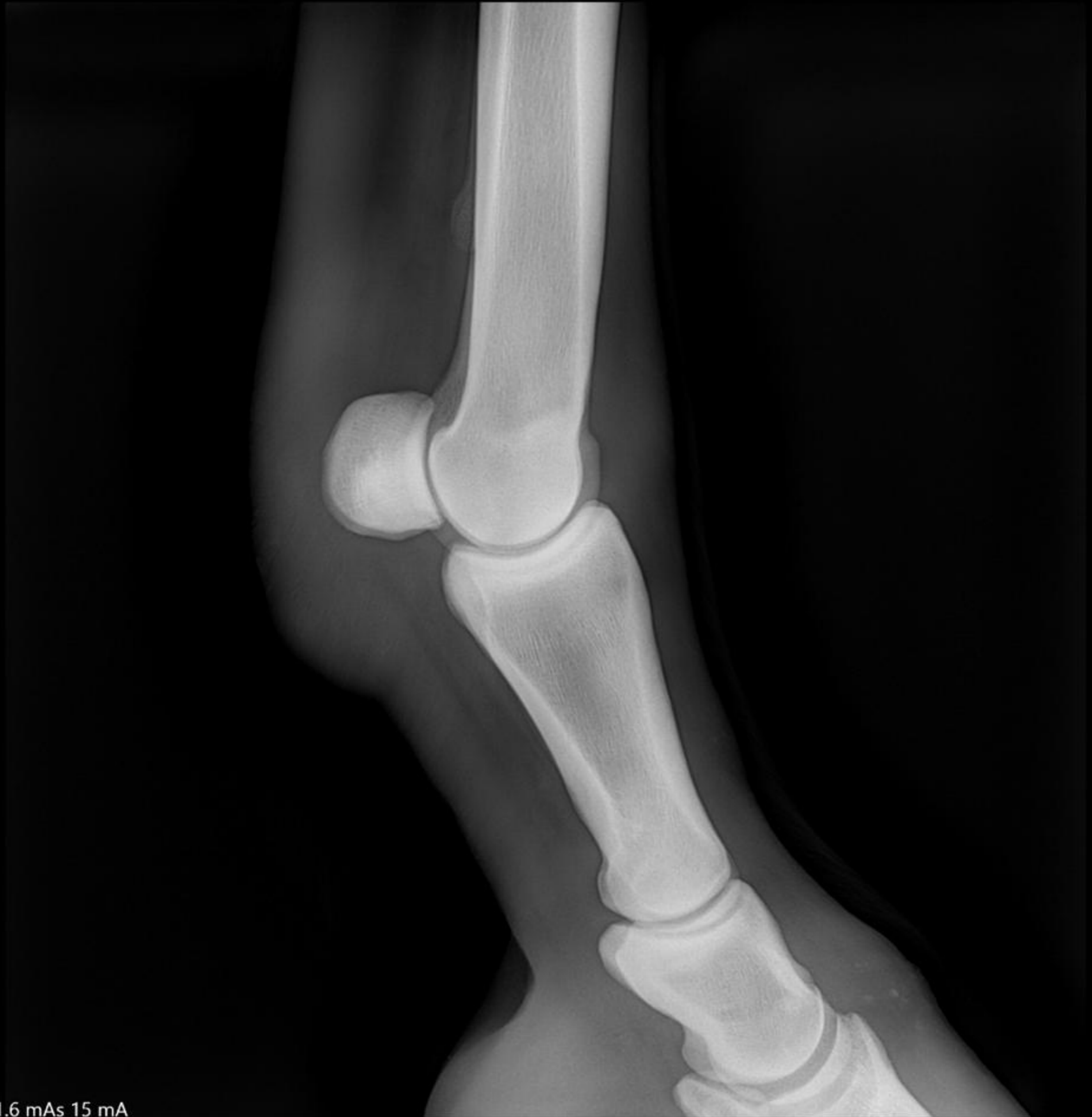Se extiende el presente informe para los fines que estime conveniente el solicitante. Sin otro particular me despido fraternalmente de Ud.

Dr. Enrique Pinto Peña  
Medicina y Cirugía de Equinos

Enrique Pinto  
Img: 6  
Anatomy: Fetlock  
View: LAT  
Lat: RF

Vet Rec:  
Raul Silva, Vivaracha  
Equine  
Acq Dt: 6/14/2024  
Acq Tm: 9:14 AM

RF



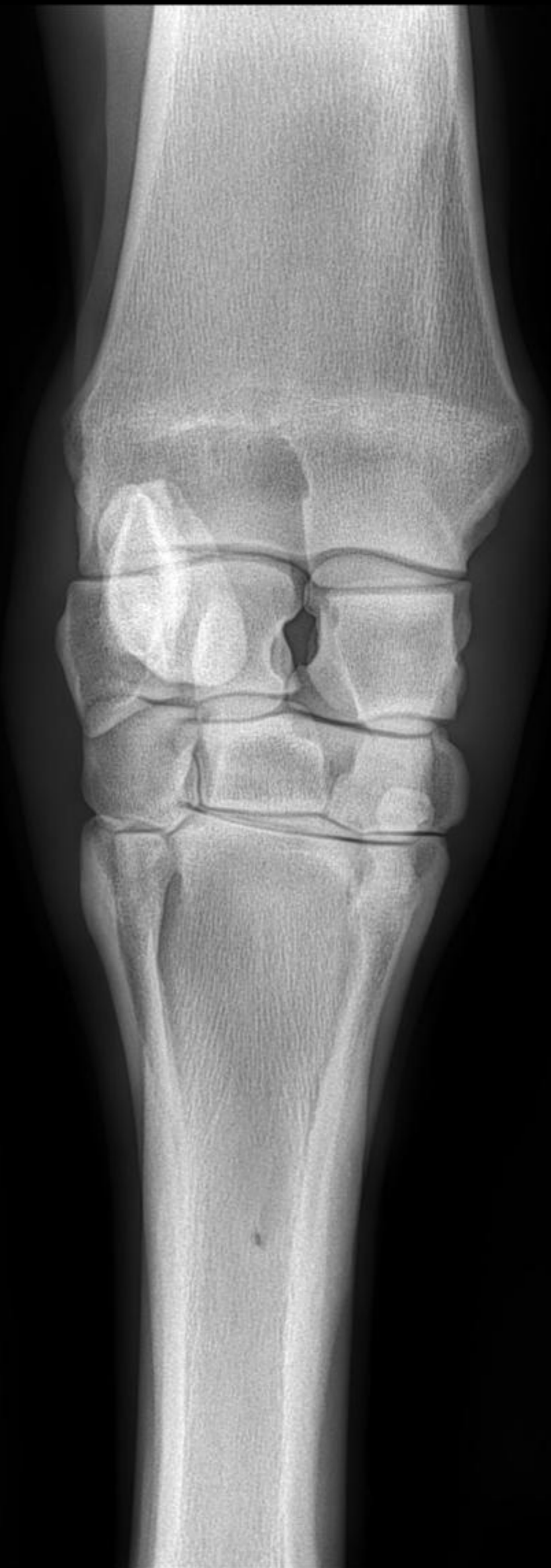76 kVp 1.6 mAs 15 mA

DX

Enrique Pinto  
Img: 9  
Anatomy: Carpus  
View: DP  
Lat: RF

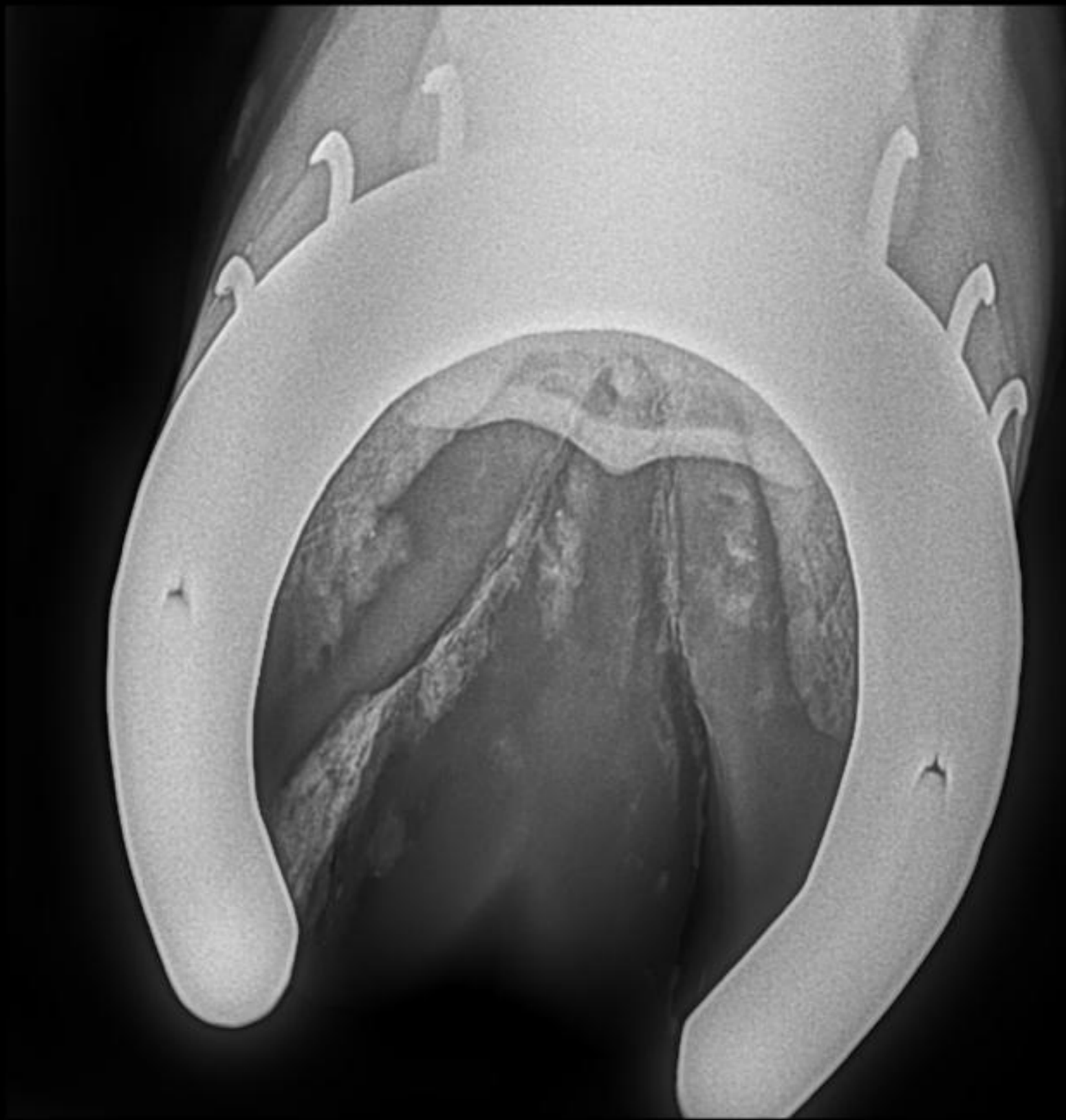Vet Rec:  
Raul Silva, Vivaracha  
Equine  
Acq Dt: 6/14/2024  
Acq Tm: 9:16 AM

RF



Enrique Pinto  
Img: 59  
Anatomy: Navicular  
View: Skyline  
Lat: LF

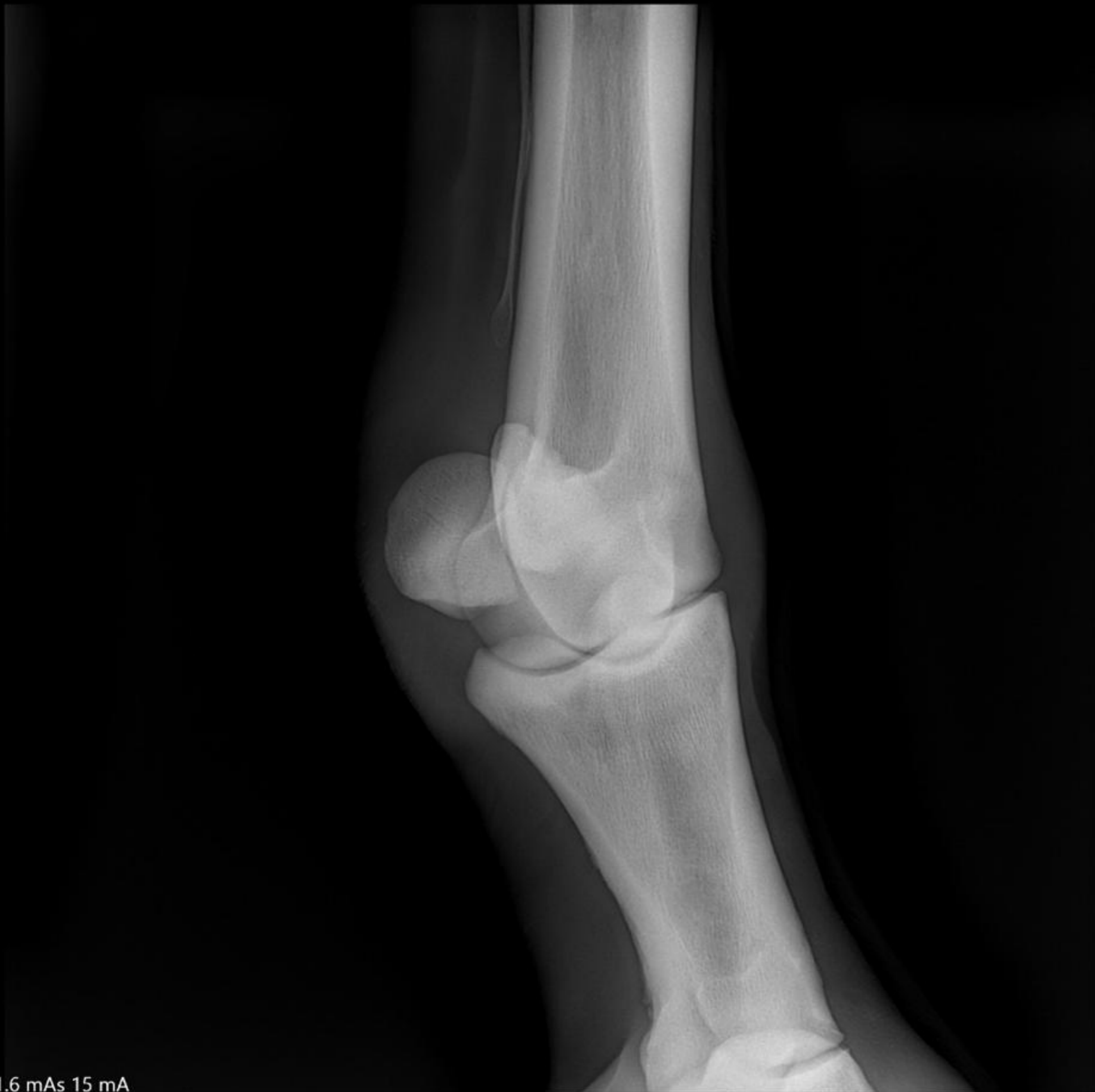Vet Rec:  
Raul Silva, Vivaracha  
Equine  
Acq Dt: 6/14/2024  
Acq Tm: 9:56 AM



Enrique Pinto  
Img: 4  
Anatomy: Fetlock  
View: DLPMO  
Lat: RF

Vet Rec:  
Raul Silva, Vivaracha  
Equine  
Acq Dt: 6/14/2024  
Acq Tm: 9:13 AM

RF



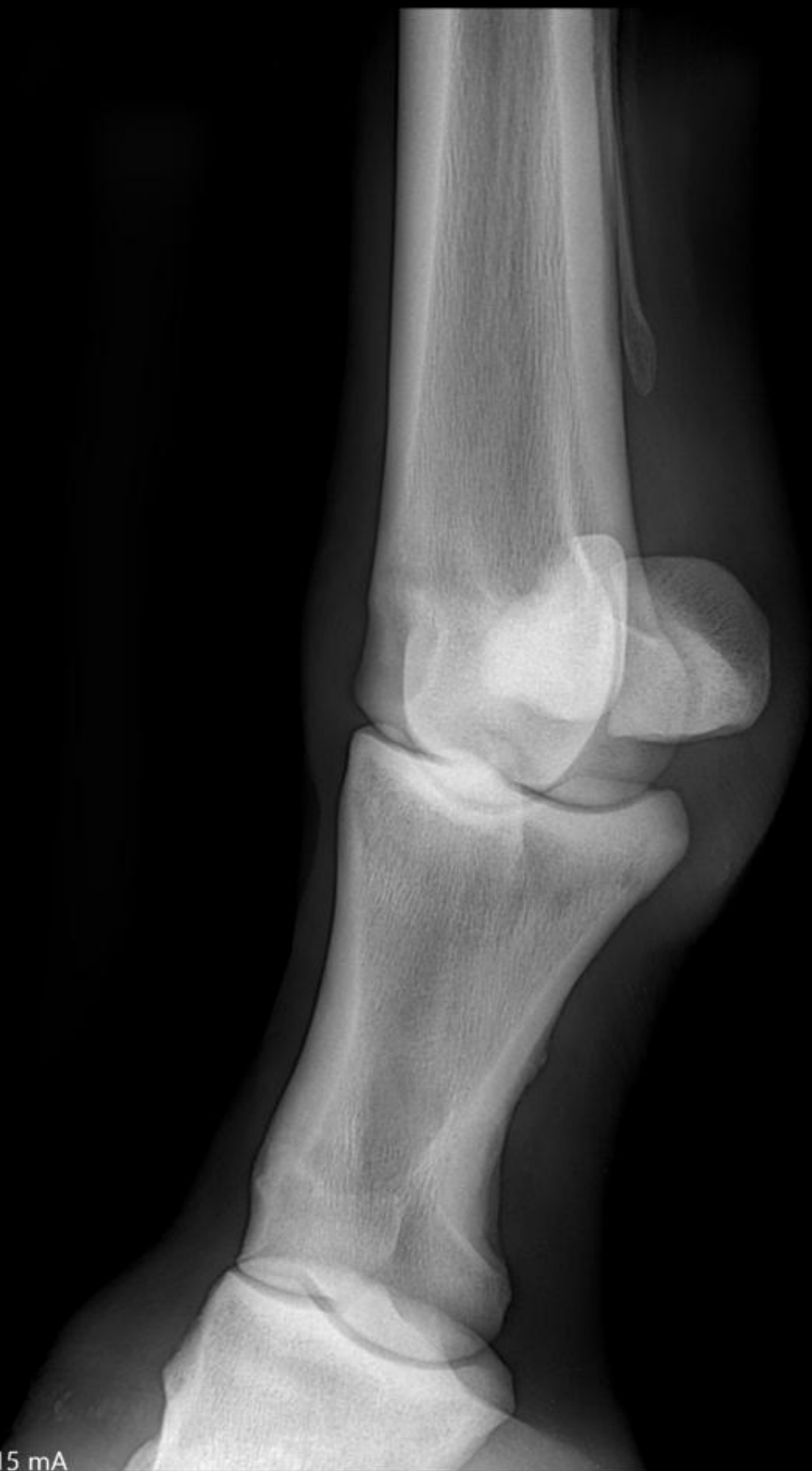76 kVp 1.6 mAs 15 mA

DX

Enrique Pinto  
Img: 8  
Anatomy: Fetlock  
View: DMPLO  
Lat: RF

Vet Rec:  
Raul Silva, Vivaracha  
Equine  
Acq Dt: 6/14/2024  
Acq Tm: 9:15 AM

RF



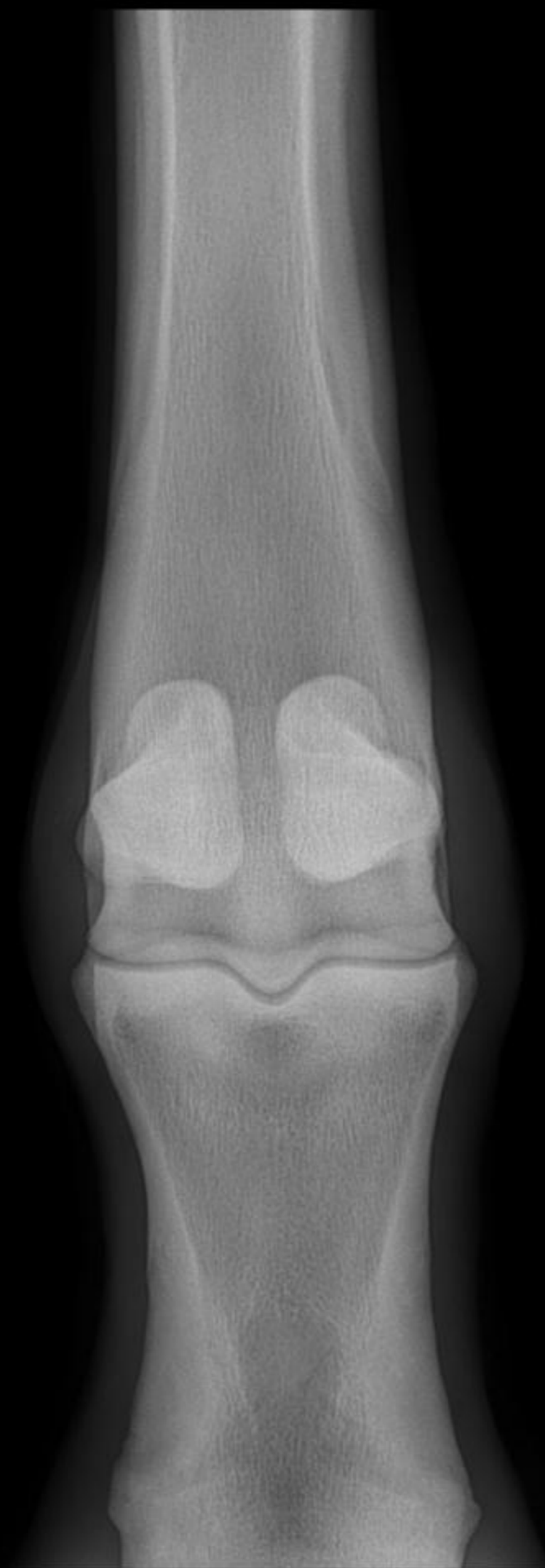76 kVp 1.6 mAs 15 mA

DX

Enrique Pinto  
Img: 3  
Anatomy: Fetlock  
View: DP  
Lat: RF

Vet Rec:  
Raul Silva, Vivaracha  
Equine  
Acq Dt: 6/14/2024  
Acq Tm: 9:13 AM

RF



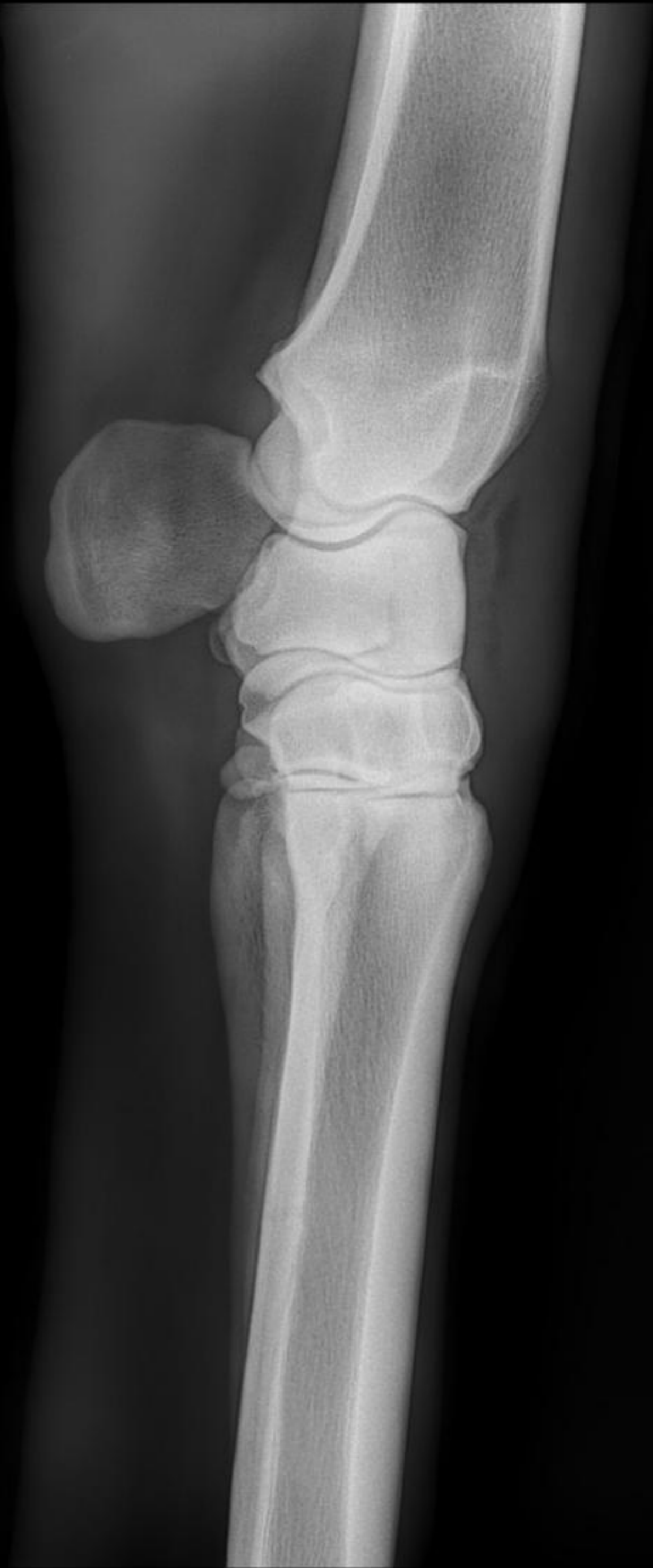76 kVp 1.6 mAs 15 mA

DX

Enrique Pinto  
Img: 11  
Anatomy: Carpus  
View: LAT  
Lat: RF

Vet Rec:  
Raul Silva, Vivaracha  
Equine  
Acq Dt: 6/14/2024  
Acq Tm: 9:16 AM

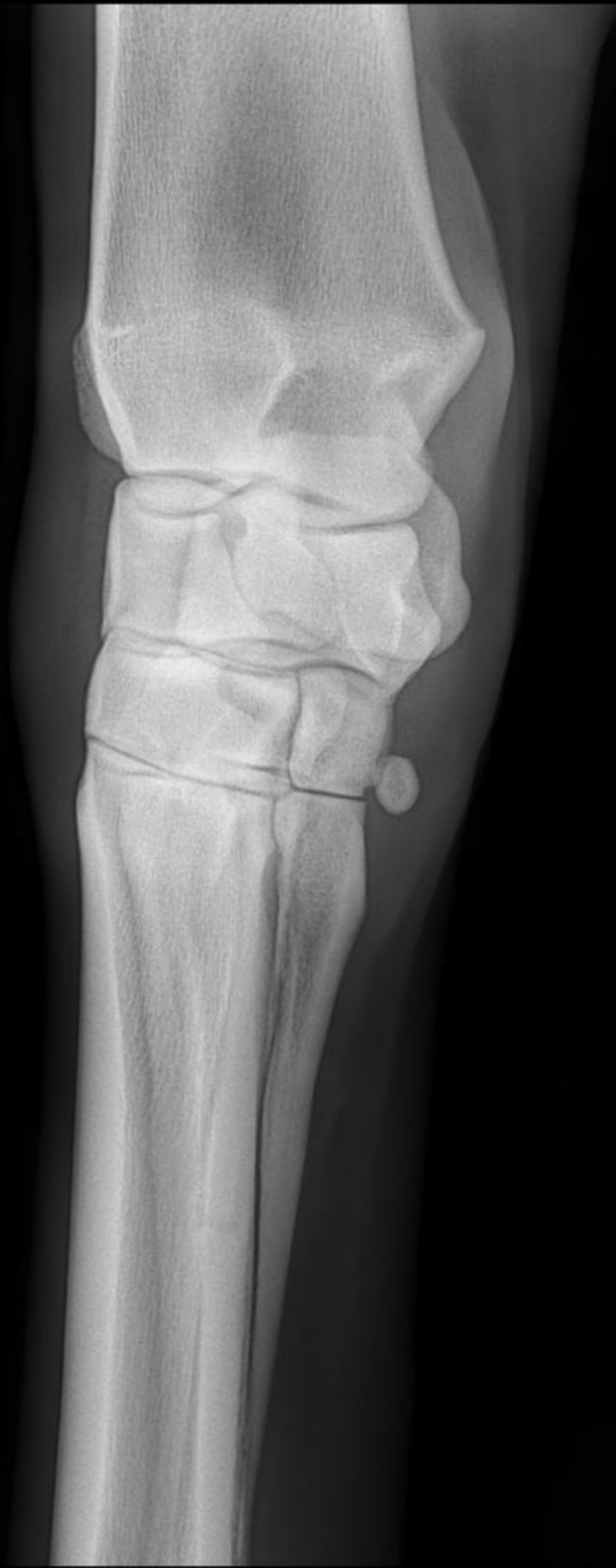RF





Enrique Pinto  
Img: 13  
Anatomy: Carpus  
View: DMPLO  
Lat: RF

Vet Rec:  
Raul Silva, Vivaracha  
Equine  
Acq Dt: 6/14/2024  
Acq Tm: 9:17 AM

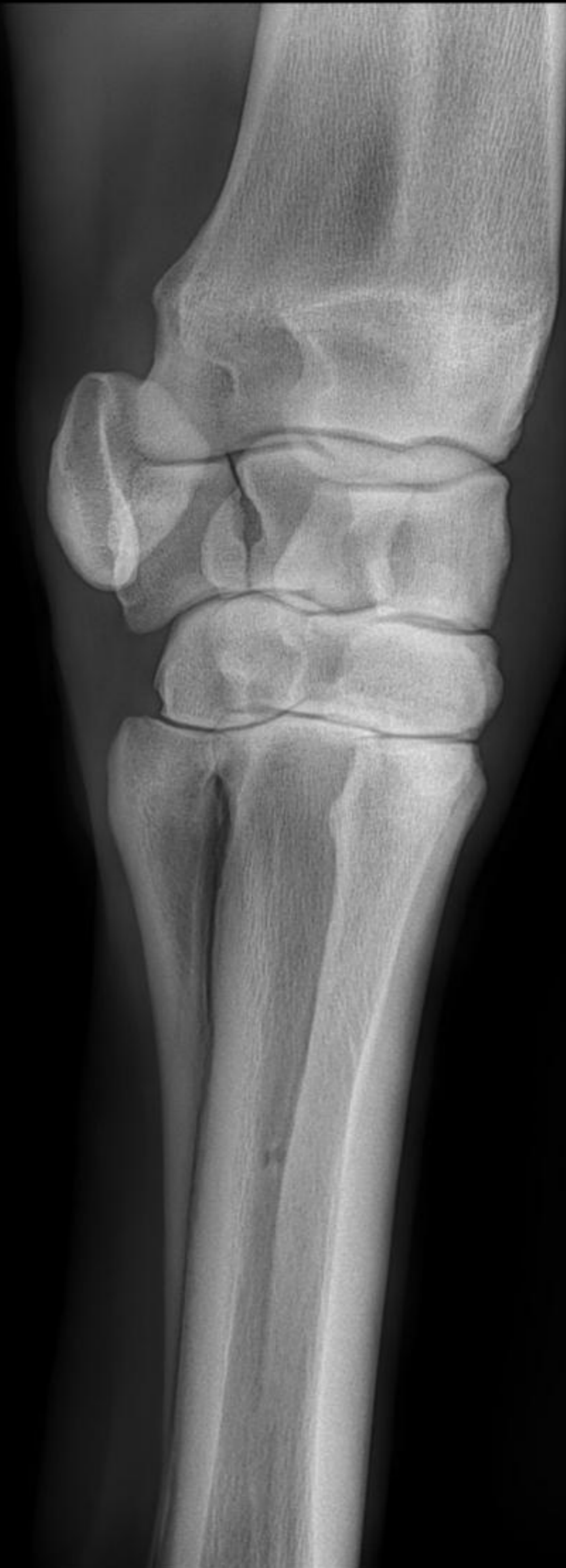

RF

Enrique Pinto  
Img: 10  
Anatomy: Carpus  
View: DLPMO  
Lat: RF

Vet Rec:  
Raul Silva, Vivaracha  
Equine  
Acq Dt: 6/14/2024  
Acq Tm: 9:16 AM

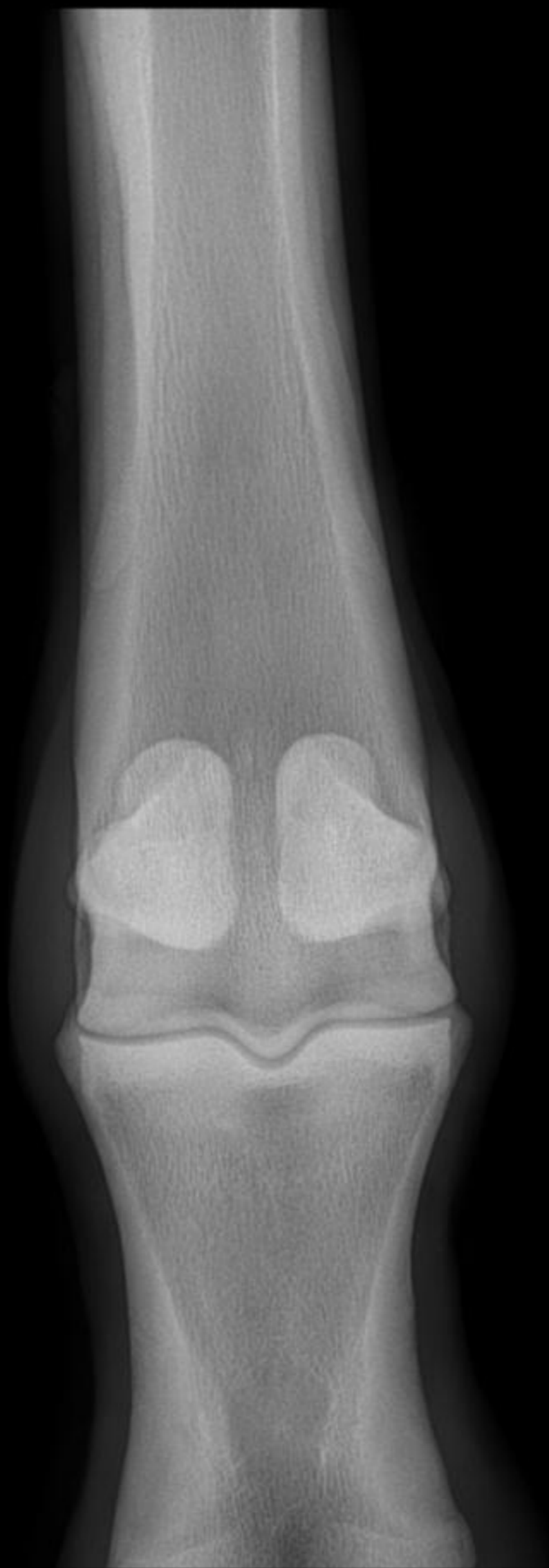RF



Enrique Pinto  
Img: 15  
Anatomy: Fetlock  
View: DP  
Lat: LF

Vet Rec:  
Raul Silva, Vivaracha  
Equine  
Acq Dt: 6/14/2024  
Acq Tm: 9:19 AM

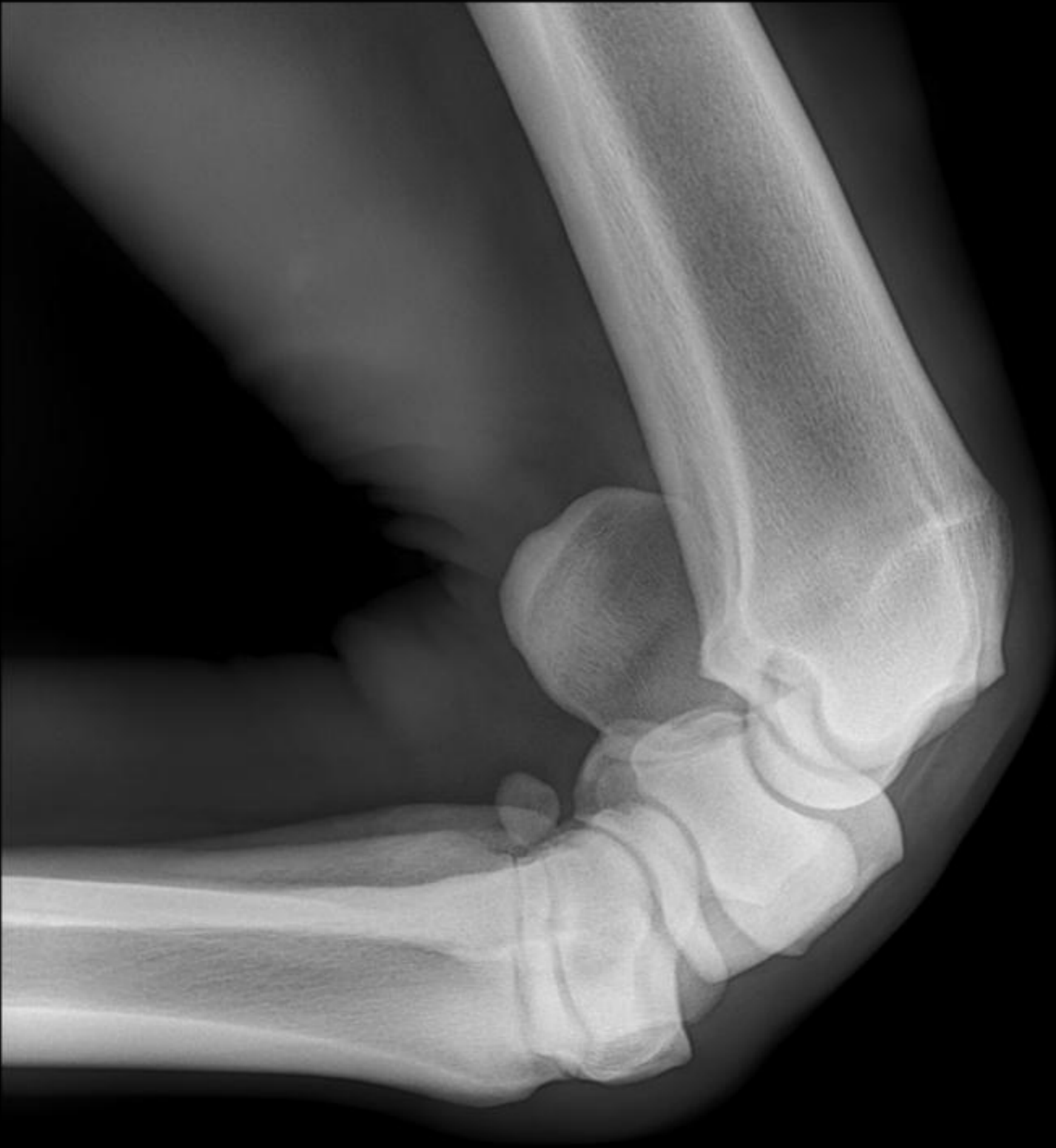LF



Enrique Pinto  
Img: 14  
Anatomy: Carpus  
View: Flexed Lat  
Lat: RF

Vet Rec:  
Raul Silva, Vivaracha  
Equine  
Acq Dt: 6/14/2024  
Acq Tm: 9:18 AM

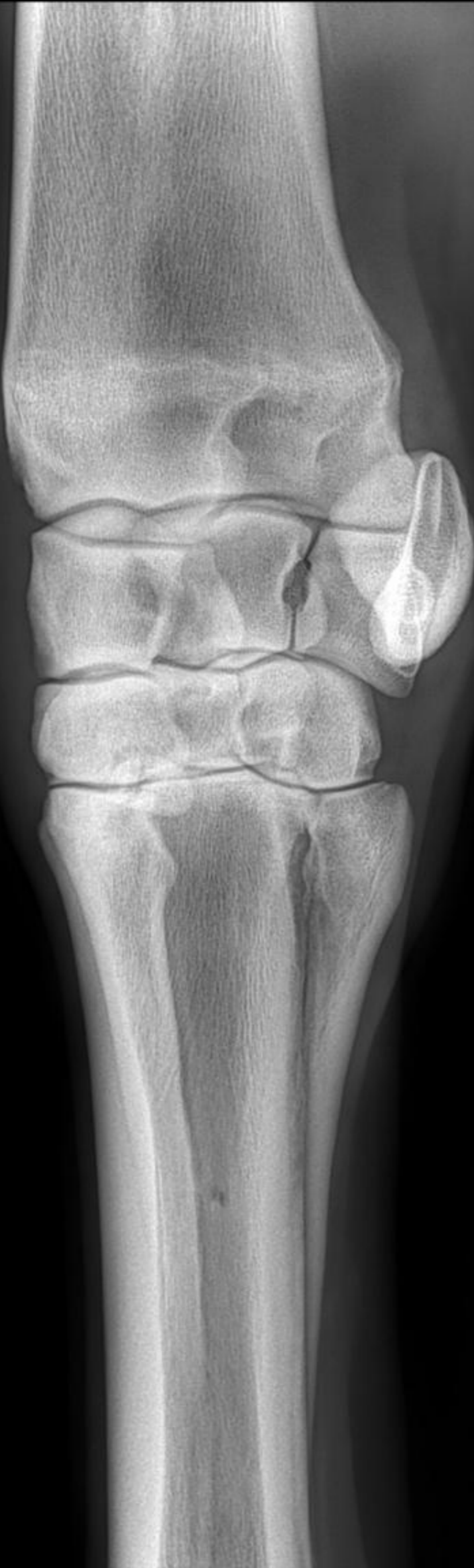RF



Enrique Pinto  
Img: 21  
Anatomy: Carpus  
View: DLPMO  
Lat: LF

Vet Rec:  
Raul Silva, Vivaracha  
Equine  
Acq Dt: 6/14/2024  
Acq Tm: 9:23 AM

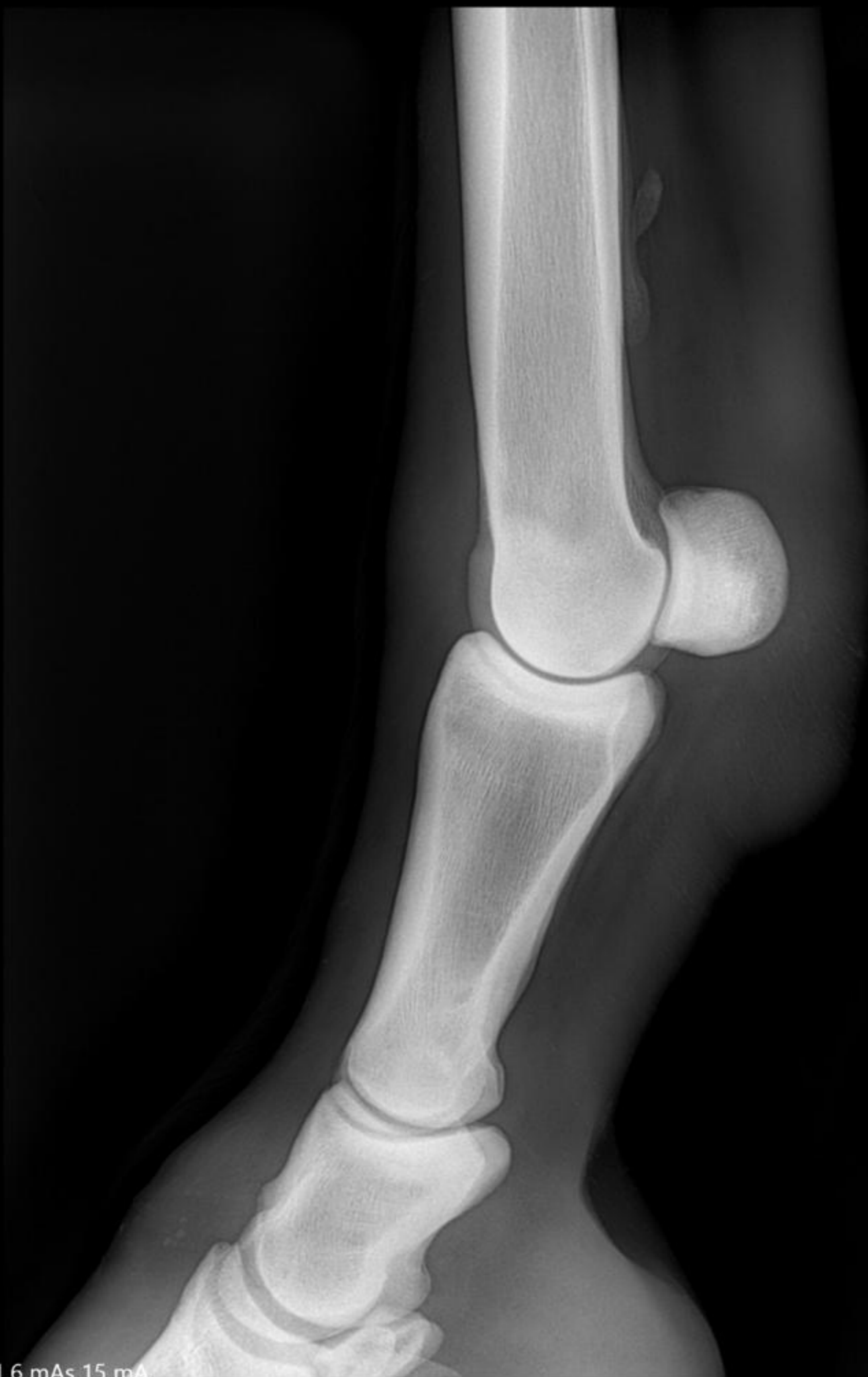LF



Enrique Pinto  
Img: 17  
Anatomy: Fetlock  
View: LAT  
Lat: LF

Vet Rec:  
Raul Silva, Vivaracha  
Equine  
Acq Dt: 6/14/2024  
Acq Tm: 9:20 AM

LF



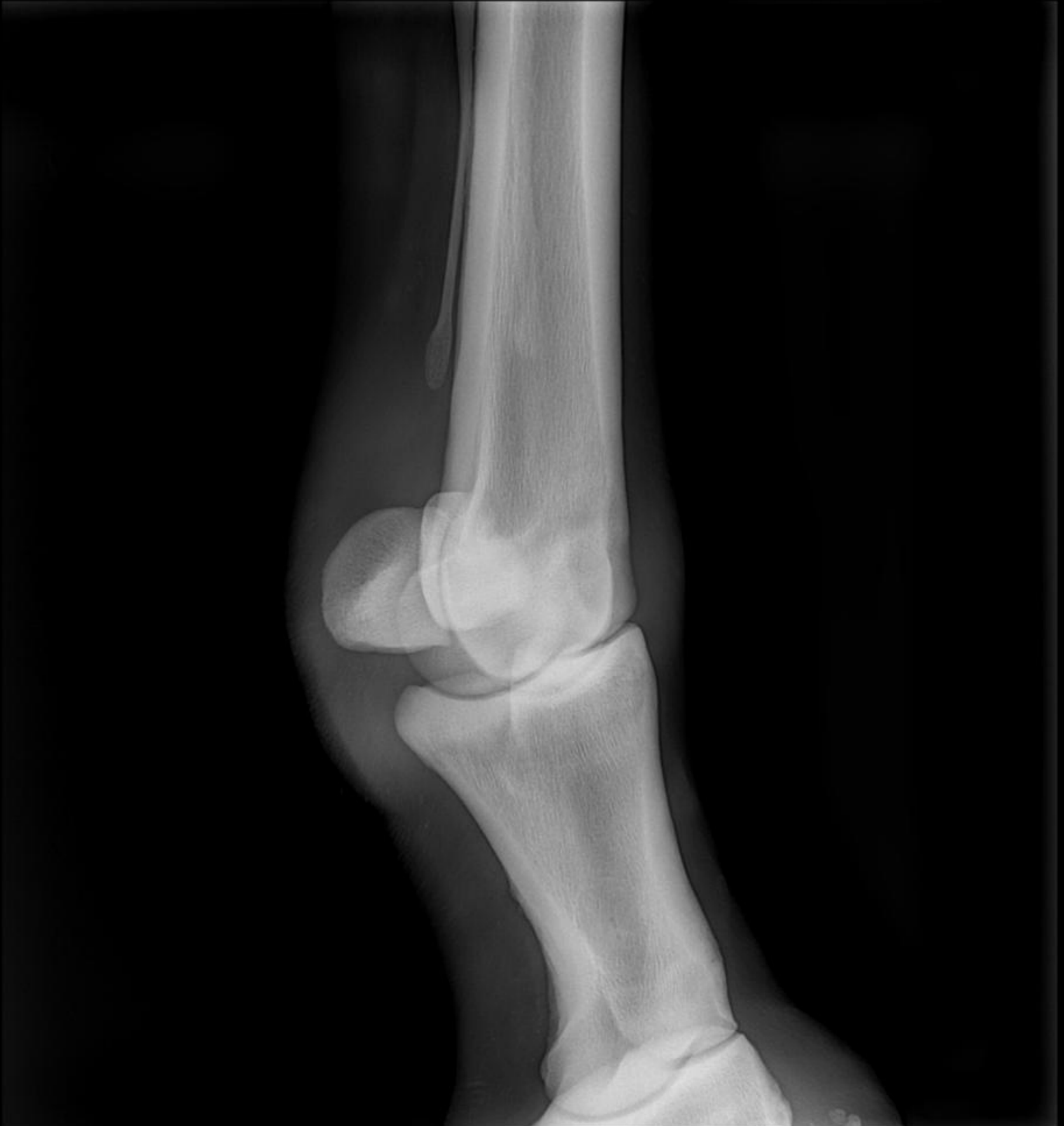76 kVp 1.6 mAs 15 mA

DX

Enrique Pinto  
Img: 19  
Anatomy: Fetlock  
View: DMPLO  
Lat: LF

Vet Rec:  
Raul Silva, Vivaracha  
Equine  
Acq Dt: 6/14/2024  
Acq Tm: 9:21 AM

LF



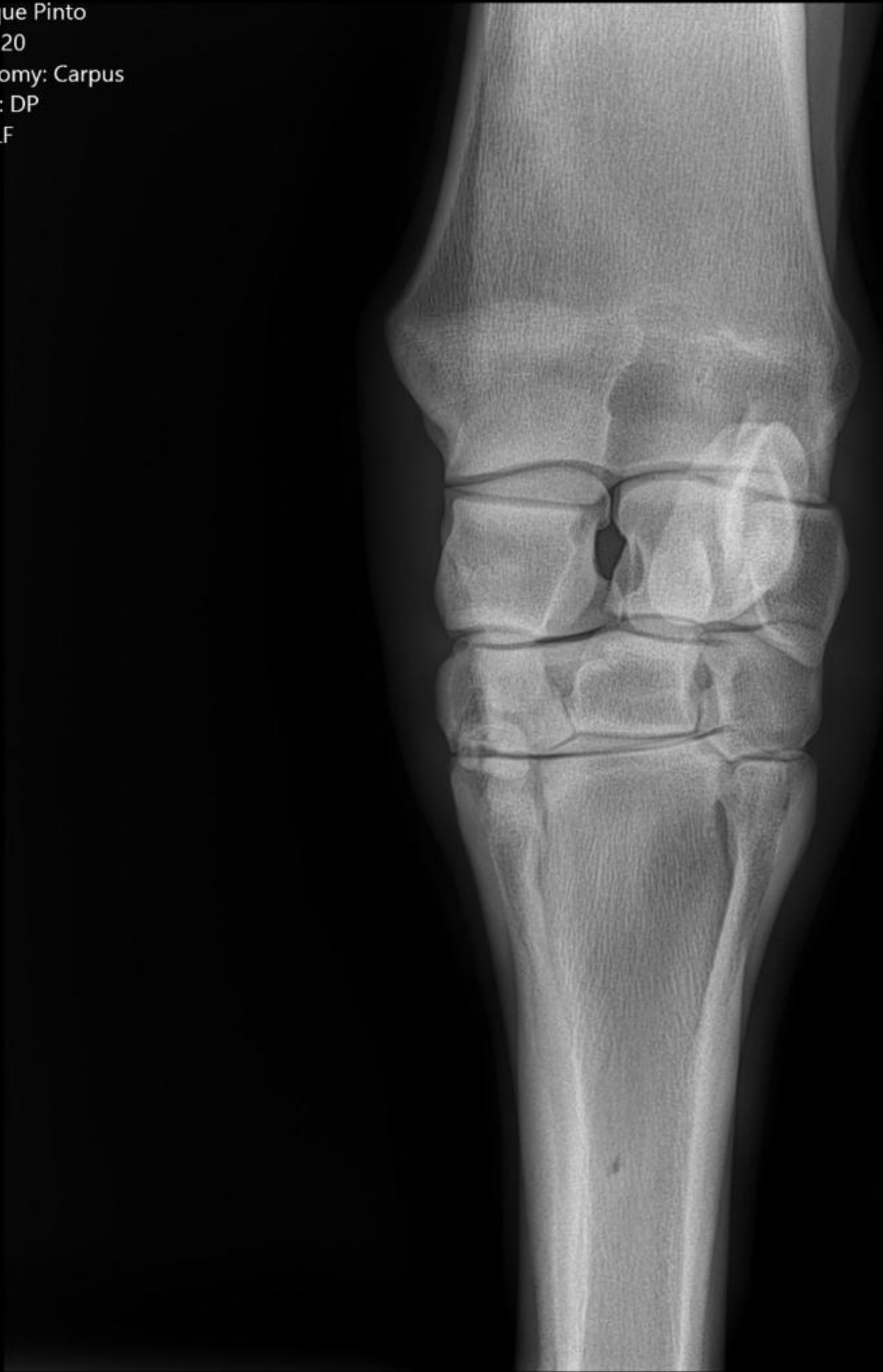76 kVp 1.6 mAs 15 mA

DX

Enrique Pinto  
Img: 20  
Anatomy: Carpus  
View: DP  
Lat: LF

Vet Rec:  
Raul Silva, Vivaracha  
Equine  
Acq Dt: 6/14/2024  
Acq Tm: 9:23 AM

LF

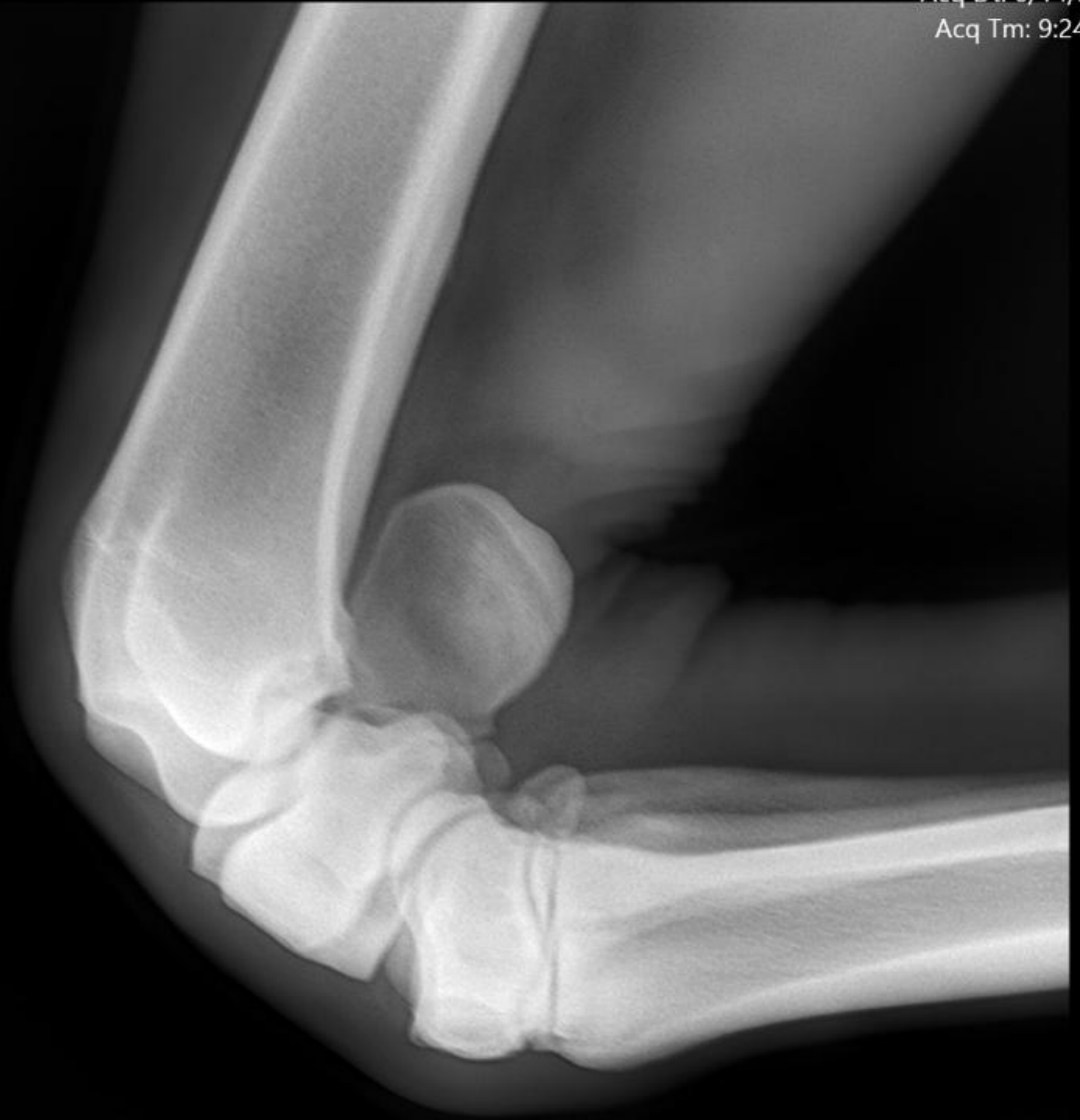



Enrique Pinto  
Img: 24  
Anatomy: Carpus  
View: Flexed Lat  
Lat: LF

Vet Rec:  
Raul Silva, Vivaracha  
Equine  
Acq Dt: 6/14/2024  
Acq Tm: 9:24 AM

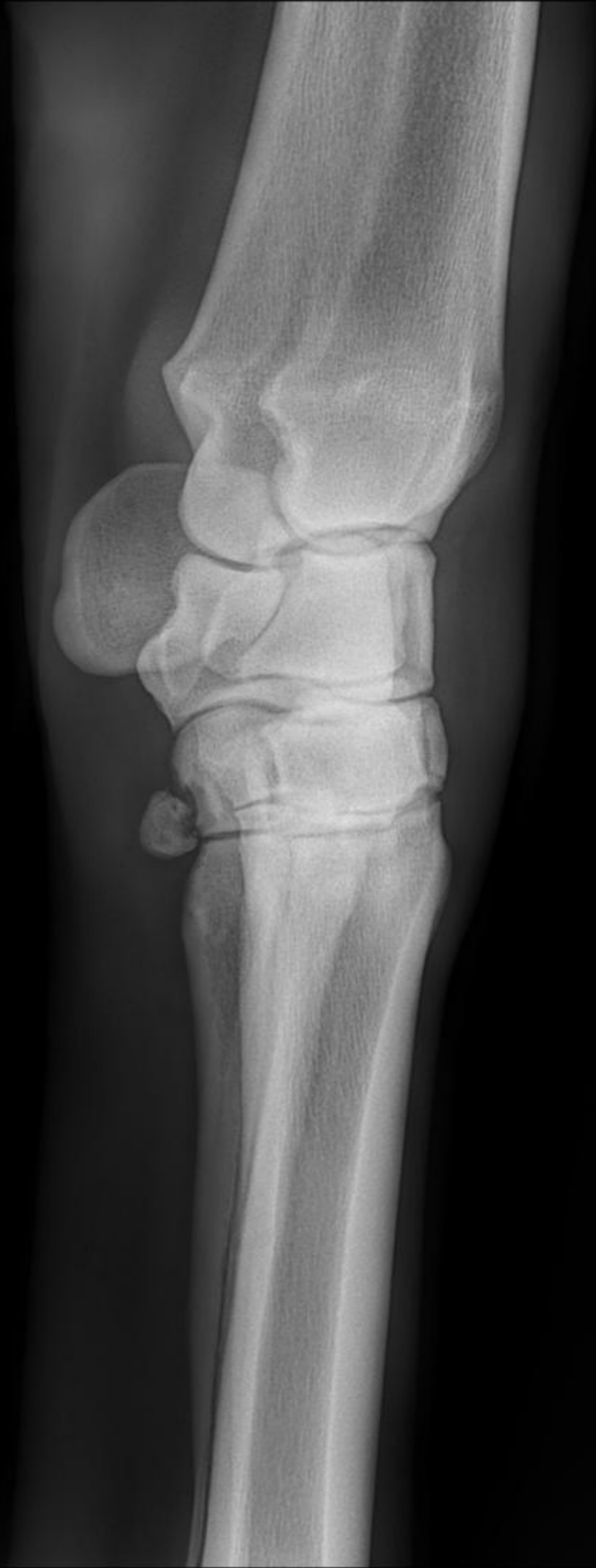LF



Enrique Pinto  
Img: 23  
Anatomy: Carpus  
View: DMPLO  
Lat: LF

Vet Rec:  
Raul Silva, Vivaracha  
Equine  
Acq Dt: 6/14/2024  
Acq Tm: 9:24 AM

LF



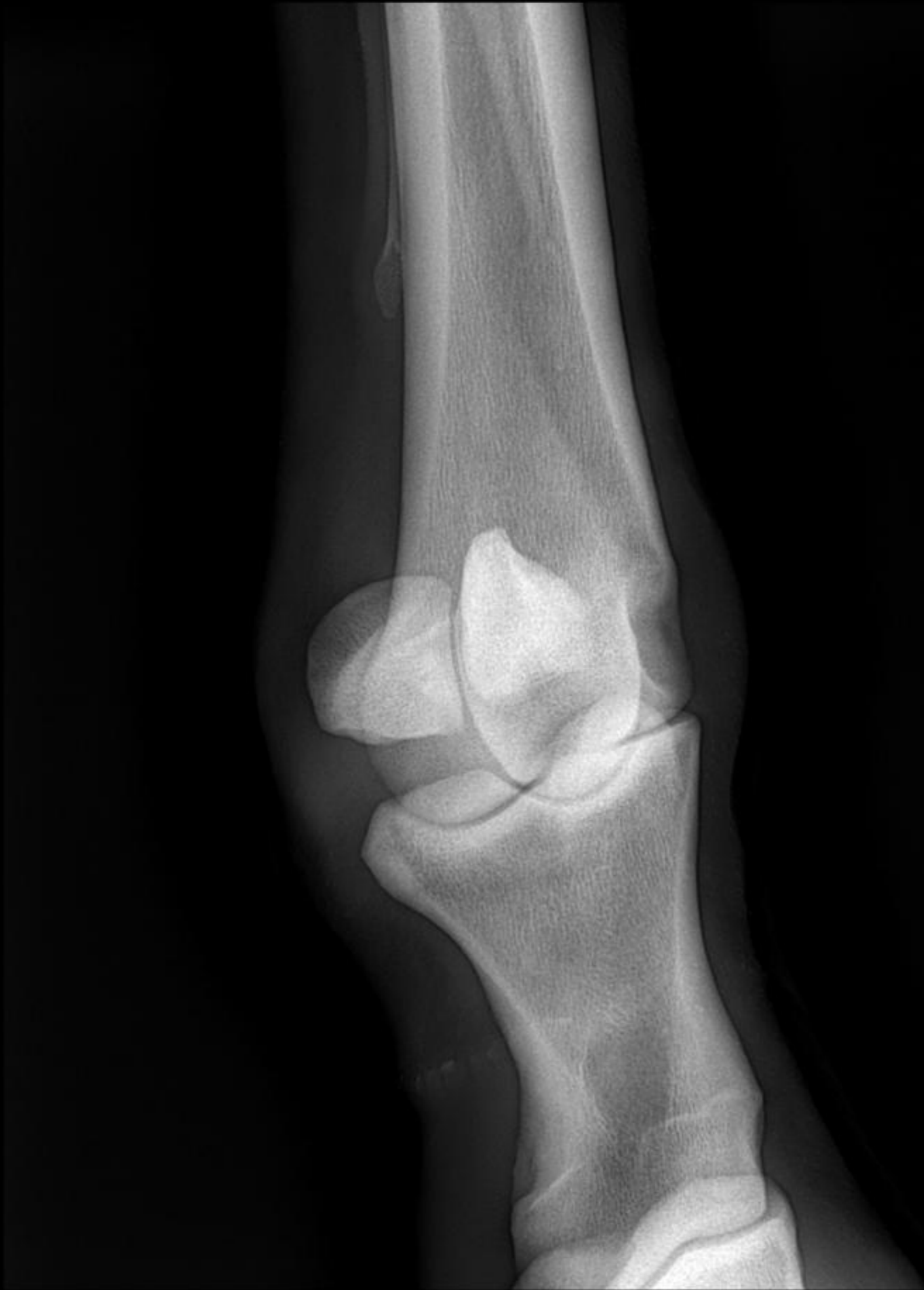80 kVp 2.5 mAs 15 mA

DX

Enrique Pinto  
Img: 29  
Anatomy: Fetlock  
View: DMPLO  
Lat: LH

Vet Rec:  
Raul Silva, Vivaracha  
Equine  
Acq Dt: 6/14/2024  
Acq Tm: 9:27 AM

LH



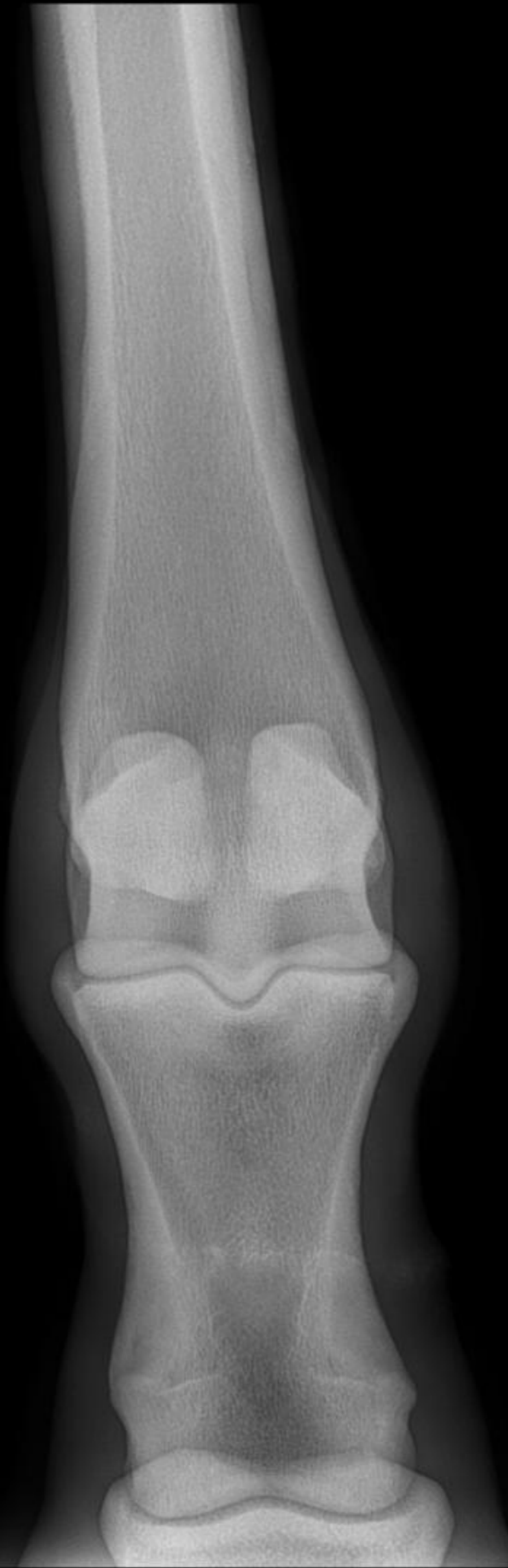76 kVp 1.6 mAs 15 mA

DX

Enrique Pinto  
Img: 25  
Anatomy: Fetlock  
View: DP  
Lat: LH

Vet Rec:  
Raul Silva, Vivaracha  
Equine  
Acq Dt: 6/14/2024  
Acq Tm: 9:26 AM

LH



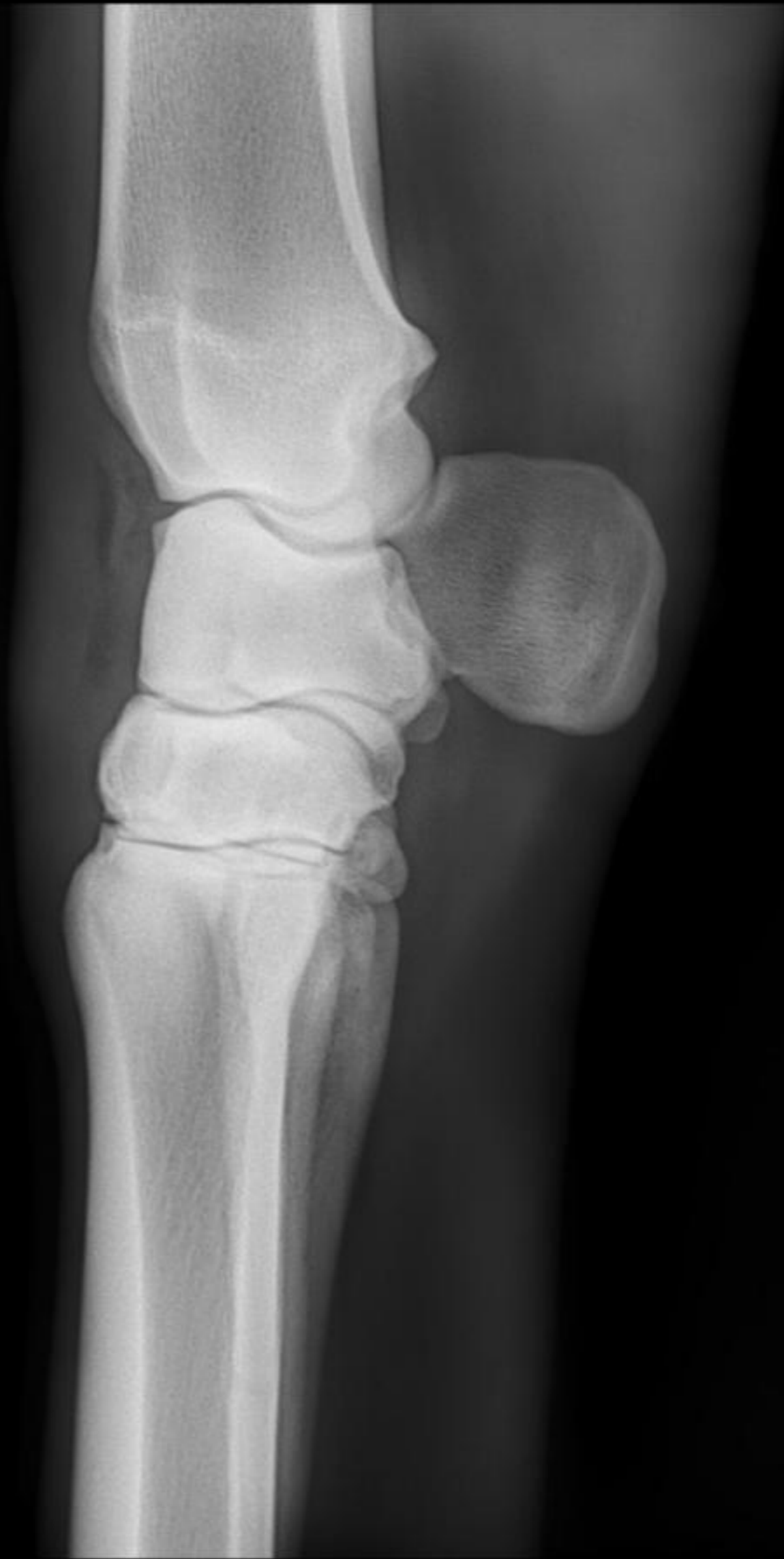76 kVp 1.6 mAs 15 mA

DX

Enrique Pinto  
Img: 22  
Anatomy: Carpus  
View: LAT  
Lat: LF

Vet Rec:  
Raul Silva, Vivaracha  
Equine  
Acq Dt: 6/14/2024  
Acq Tm: 9:23 AM

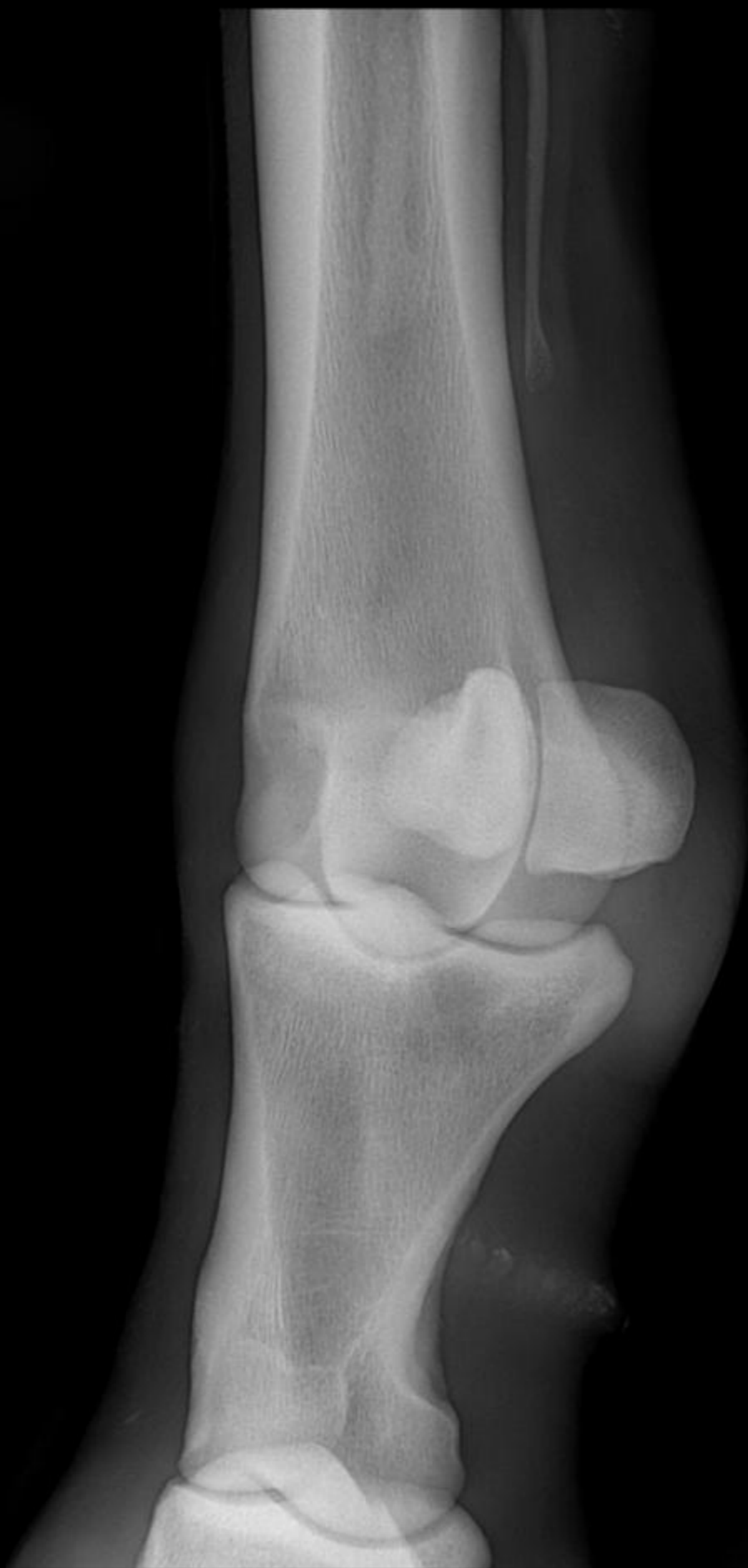LF



Enrique Pinto  
Img: 26  
Anatomy: Fetlock  
View: DLPMO  
Lat: LH

Vet Rec:  
Raul Silva, Vivaracha  
Equine  
Acq Dt: 6/14/2024  
Acq Tm: 9:26 AM

LH



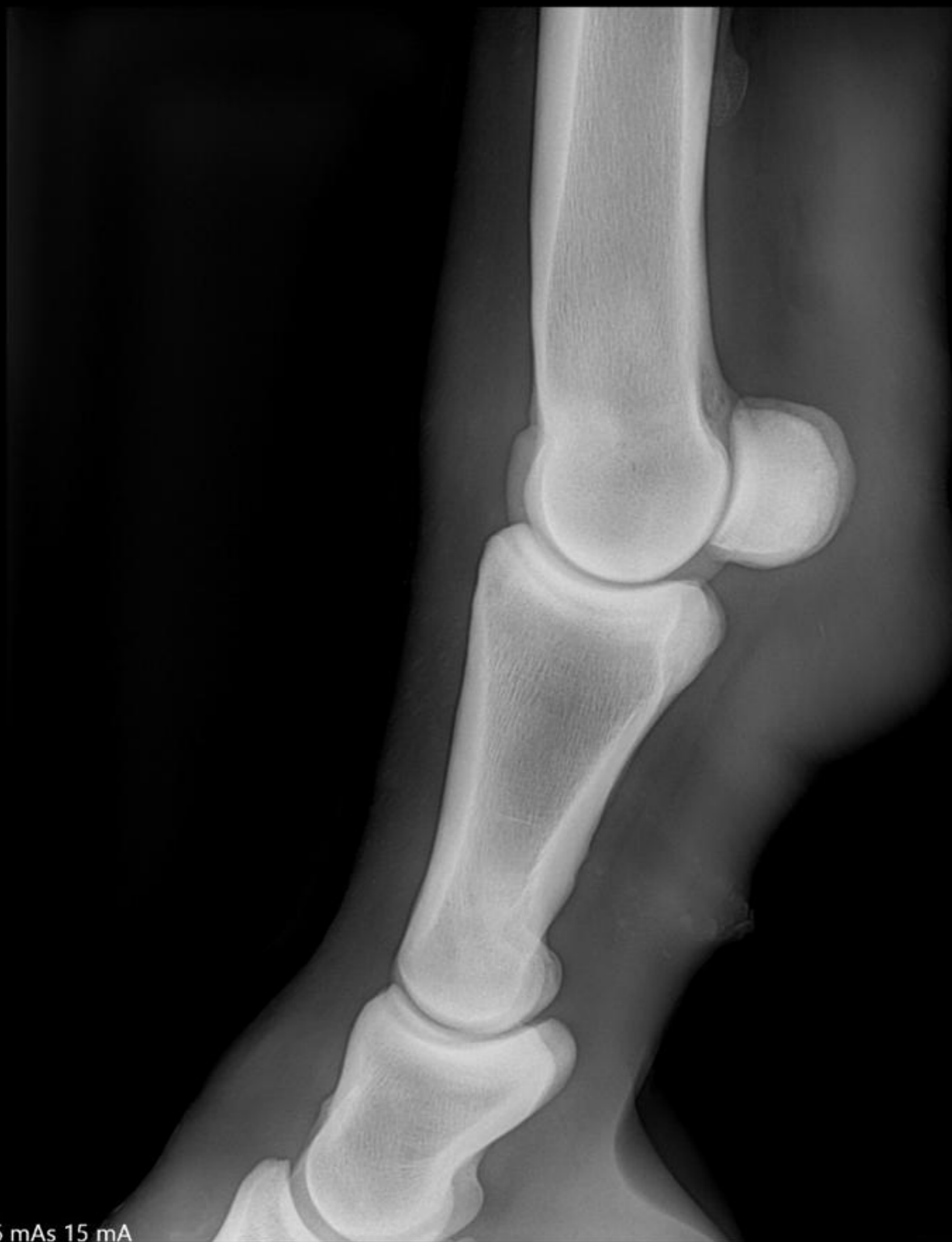76 kVp 1.6 mAs 15 mA

DX

Enrique Pinto  
Img: 28  
Anatomy: Fetlock  
View: LAT  
Lat: LH

Vet Rec:  
Raul Silva, Vivaracha  
Equine  
Acq Dt: 6/14/2024  
Acq Tm: 9:27 AM

LH



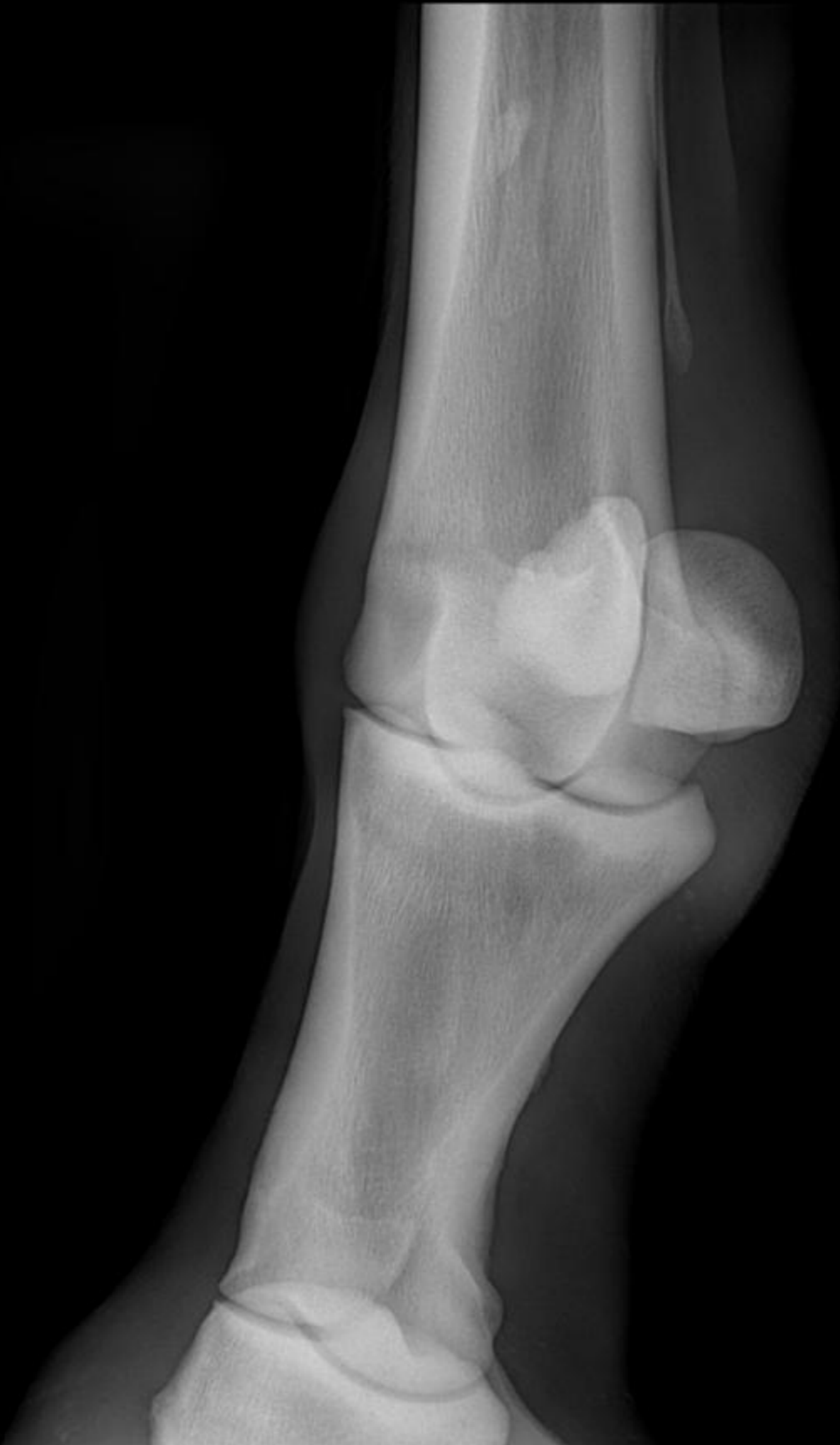76 kVp 1.6 mAs 15 mA

DX

Enrique Pinto  
Img: 16  
Anatomy: Fetlock  
View: DLPMO  
Lat: LF

Vet Rec:  
Raul Silva, Vivaracha  
Equine  
Acq Dt: 6/14/2024  
Acq Tm: 9:20 AM

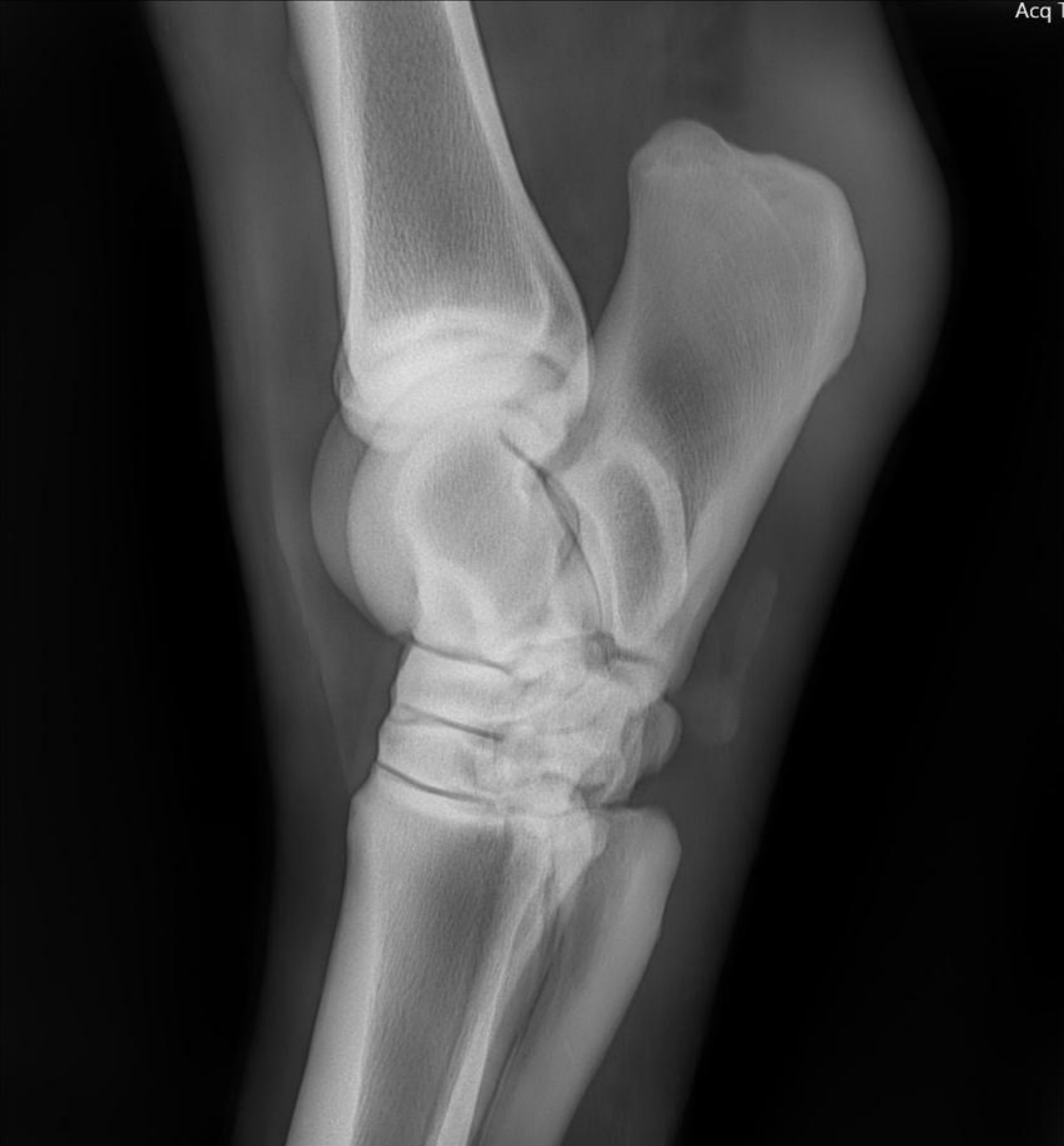LF





Enrique Pinto  
Img: 33  
Anatomy: Tarsus  
View: LAT  
Lat: LH

Vet Rec:  
Raul Silva, Vivaracha  
Equine  
Acq Dt: 6/14/2024  
Acq Tm: 9:29 AM



LH

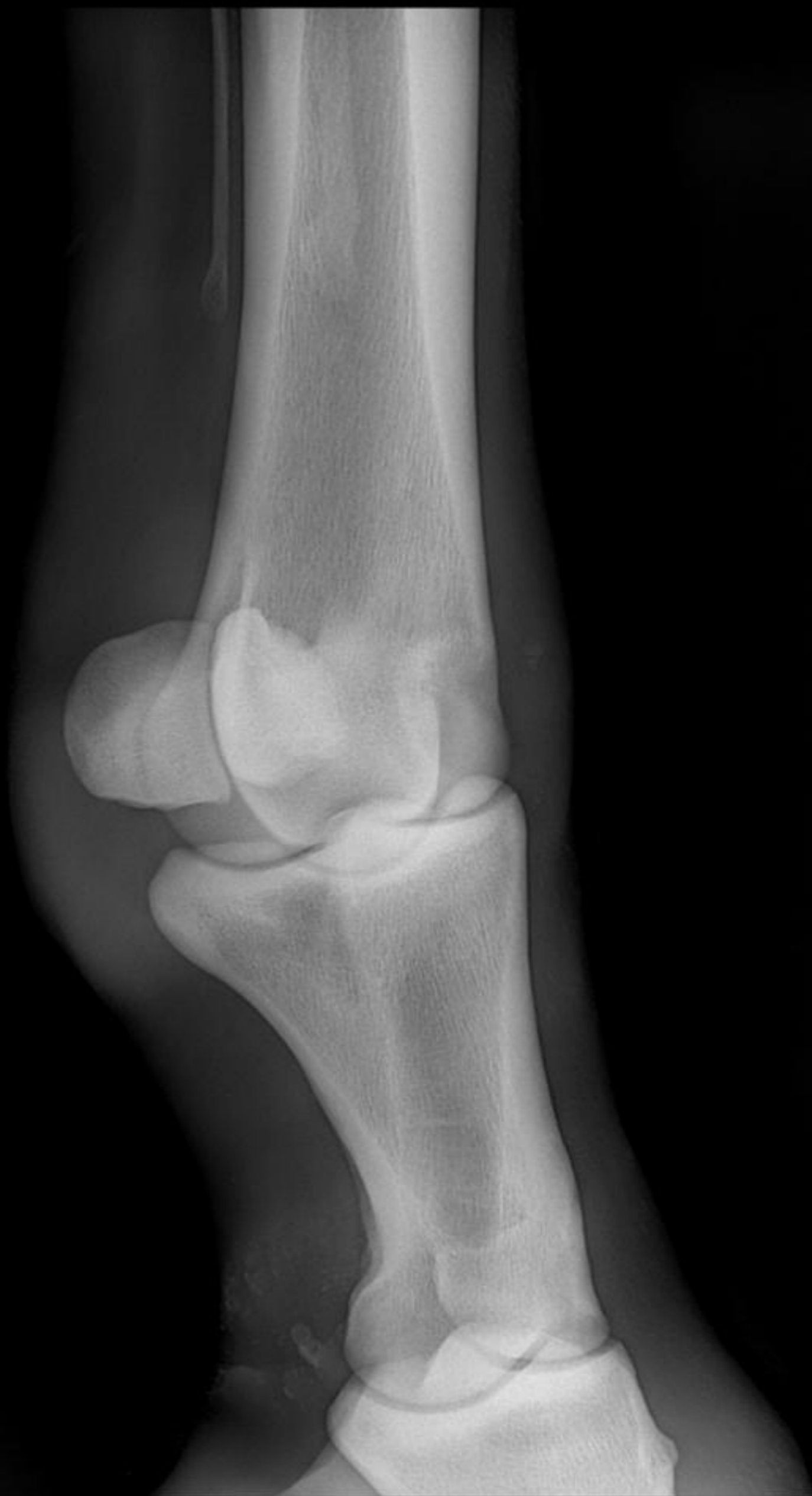80 kVp 1.6 mAs 15 mA

DX

Enrique Pinto  
Img: 38  
Anatomy: Fetlock  
View: DLPMO  
Lat: RH

Vet Rec:  
Raul Silva, Vivaracha  
Equine  
Acq Dt: 6/14/2024  
Acq Tm: 9:33 AM

RH



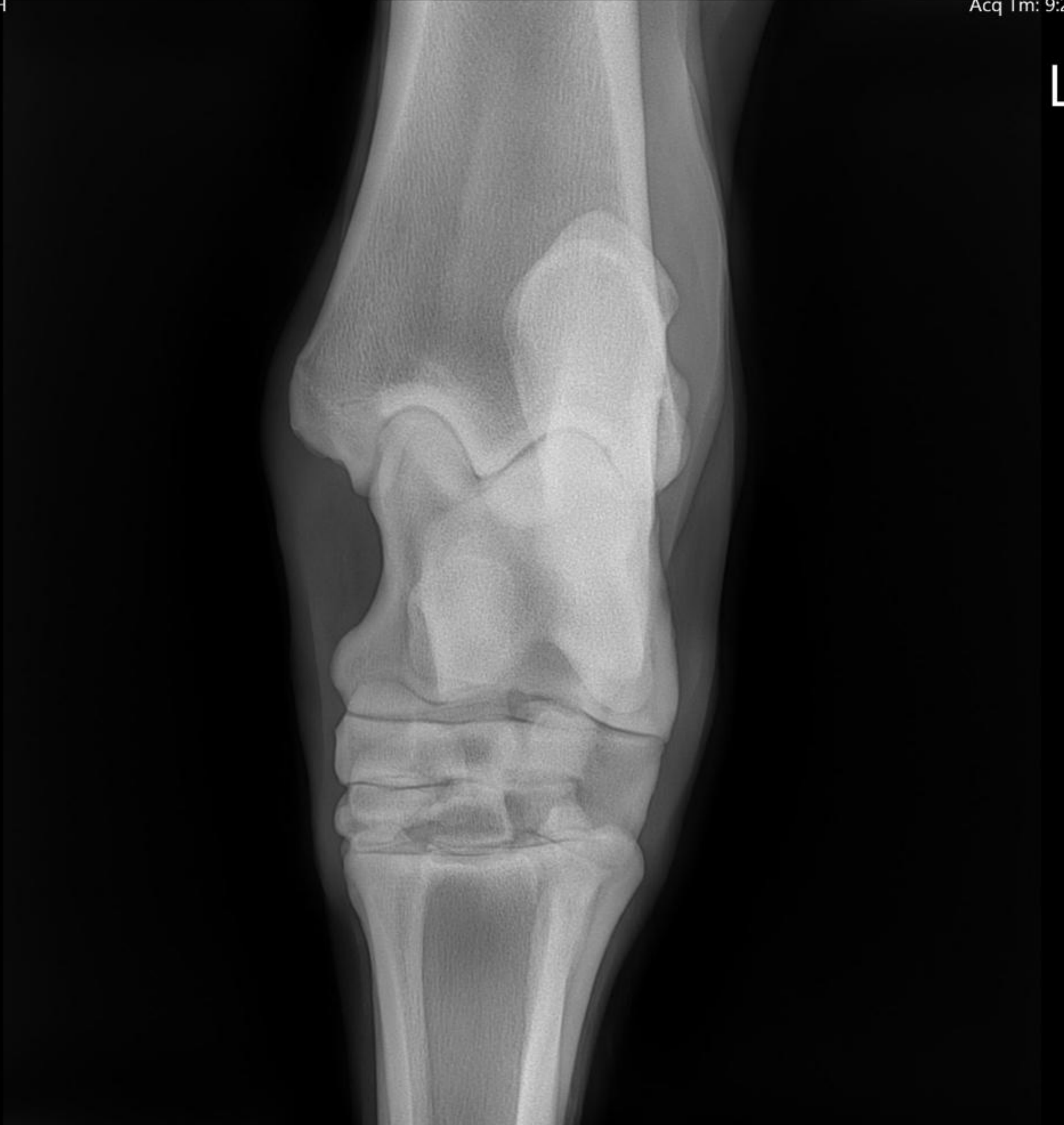
76 kVp 1.6 mAs 15 mA

DX

Enrique Pinto  
Img: 30  
Anatomy: Tarsus  
View: DP  
Lat: LH

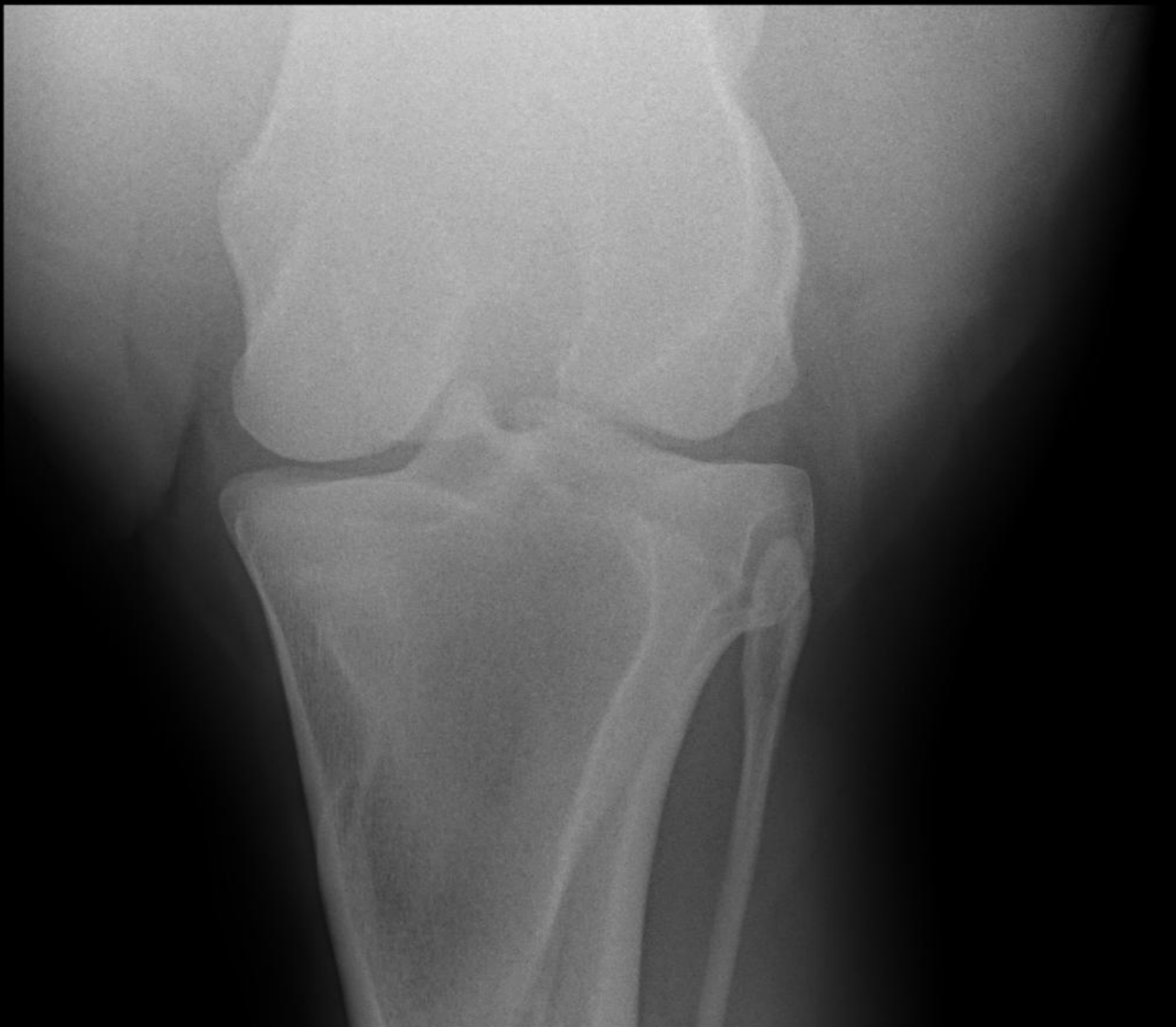
Vet Rec:  
Raul Silva, Vivaracha  
Equine  
Acq Dt: 6/14/2024  
Acq Tm: 9:28 AM

LH



Enrique Pinto  
Img: 36  
Anatomy: Stifle  
View: Cr-Cd  
Lat: LH

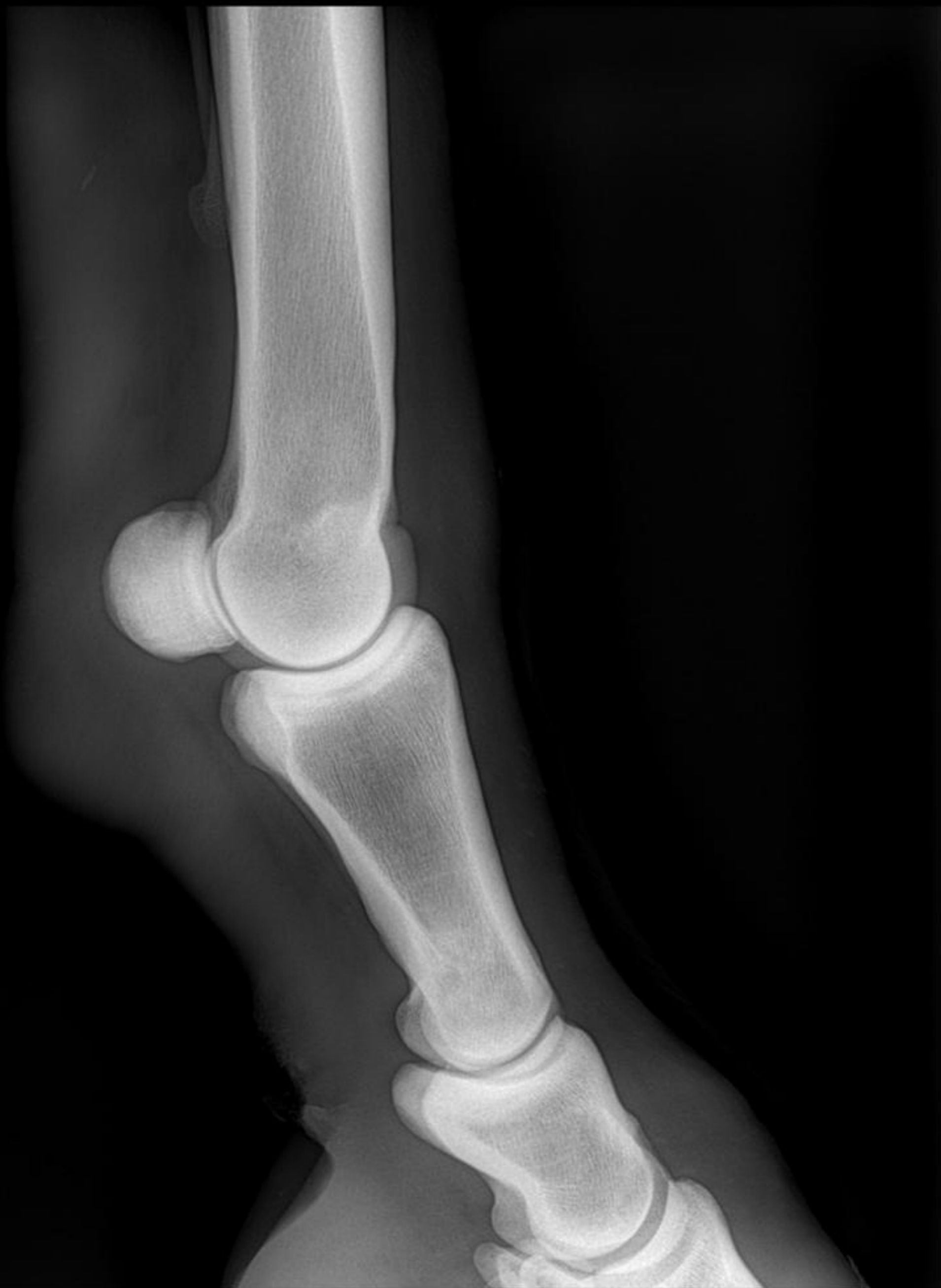Vet Rec:  
Raul Silva, Vivaracha  
Equine  
Acq Dt: 6/14/2024  
Acq Tm: 9:31 AM



Enrique Pinto  
Img: 40  
Anatomy: Fetlock  
View: LAT  
Lat: RH

Vet Rec:  
Raul Silva, Vivaracha  
Equine  
Acq Dt: 6/14/2024  
Acq Tm: 9:34 AM

RH

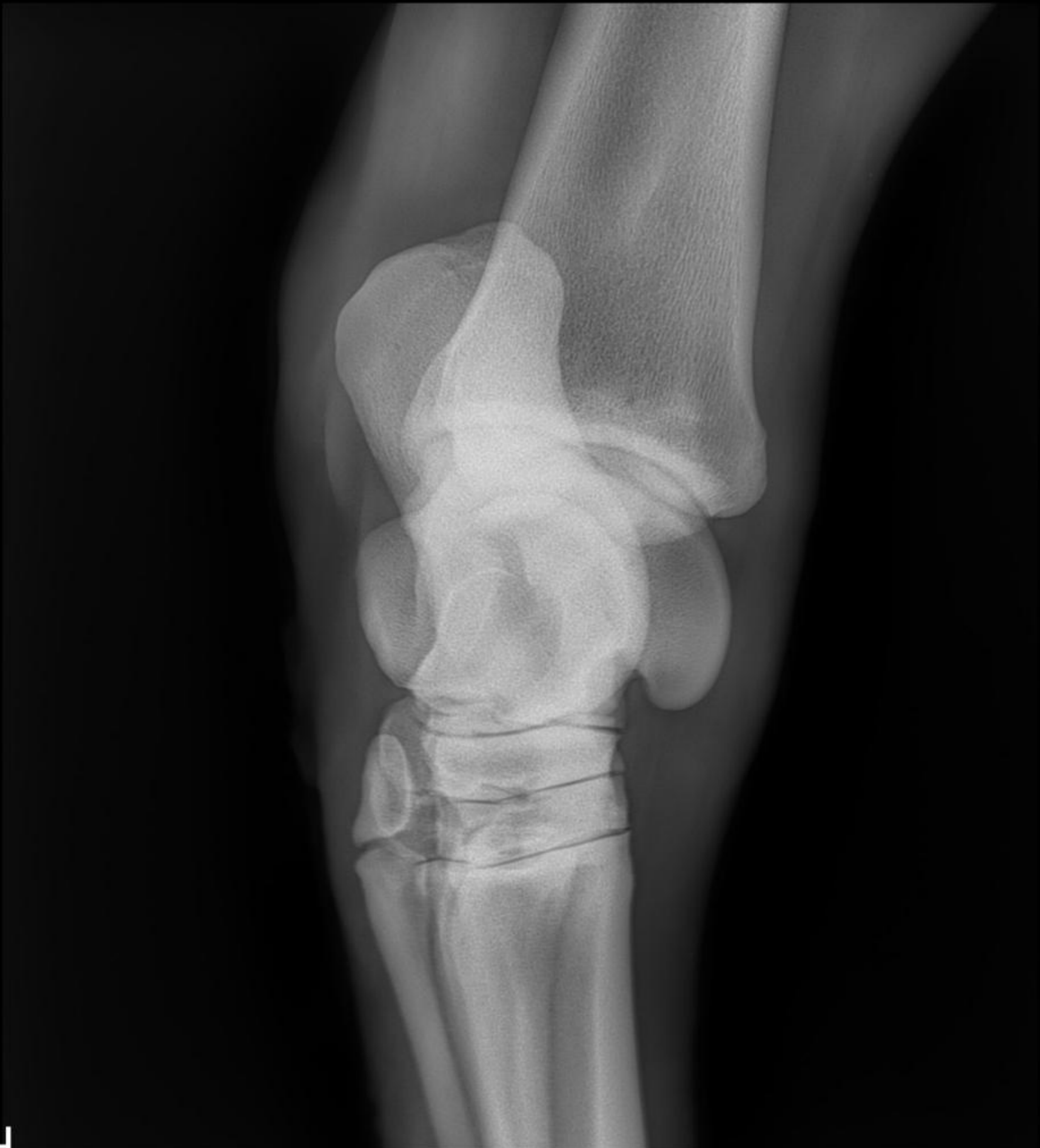


76 kVp 1.6 mAs 15 mA

DX

Enrique Pinto  
Img: 34  
Anatomy: Tarsus  
View: DMPLO  
Lat: LH

Vet Rec:  
Raul Silva, Vivaracha  
Equine  
Acq Dt: 6/14/2024  
Acq Tm: 9:29 AM



LH

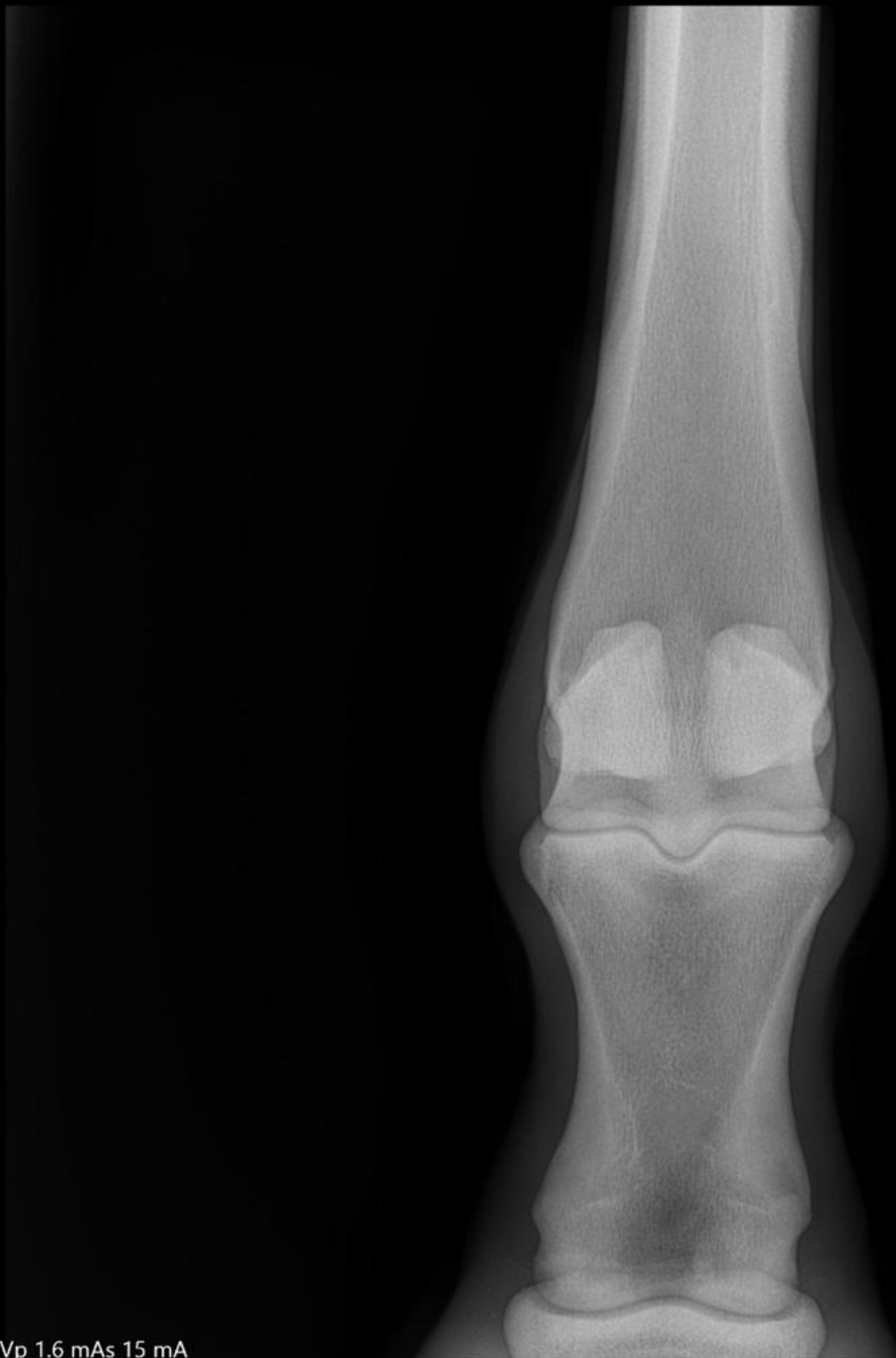80 kVp 3.2 mAs 15 mA

DX

Enrique Pinto  
Img: 37  
Anatomy: Fetlock  
View: DP  
Lat: RH

Vet Rec:  
Raul Silva, Vivaracha  
Equine  
Acq Dt: 6/14/2024  
Acq Tm: 9:32 AM

RH



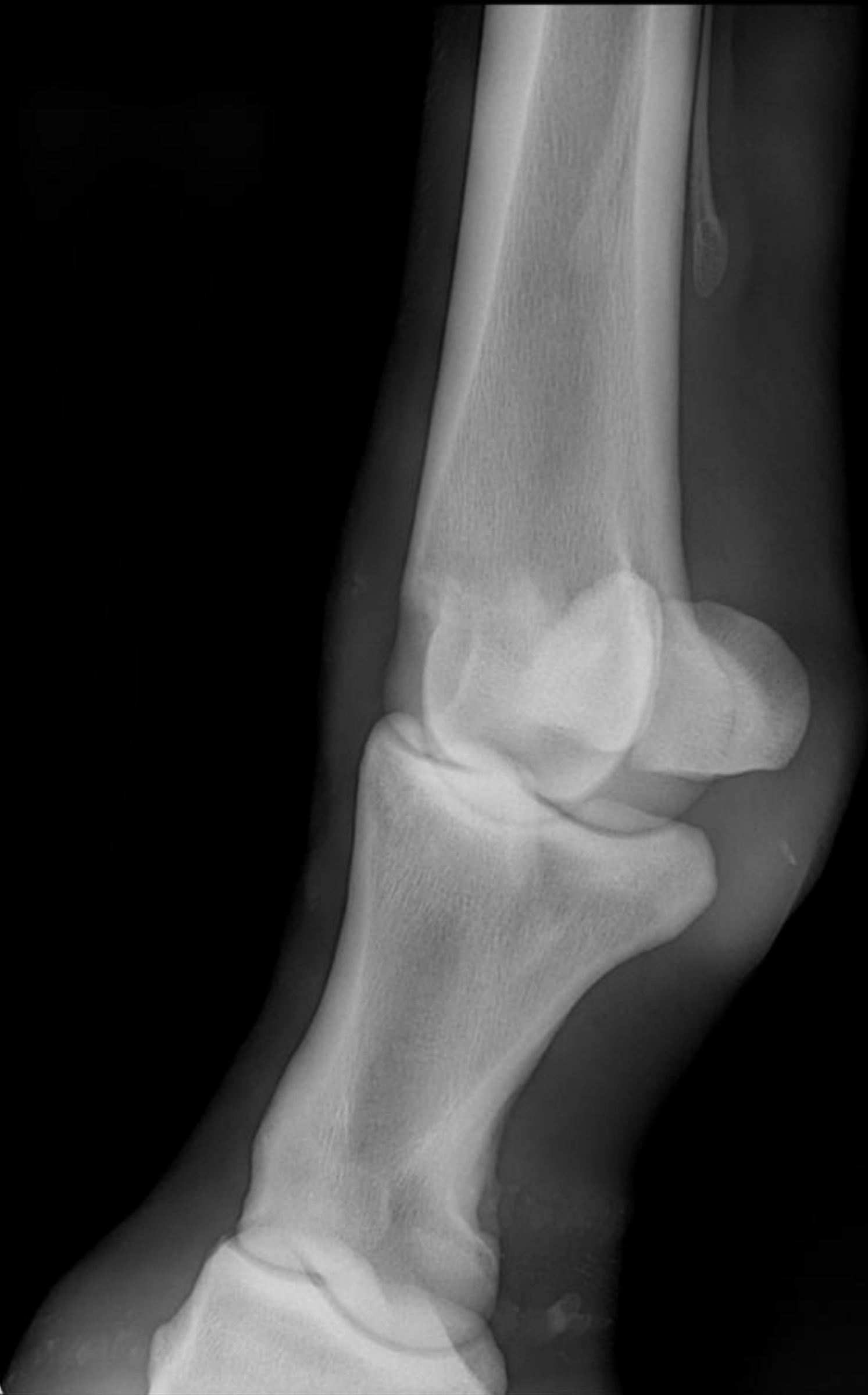76 kVp 1.6 mAs 15 mA

DX

Enrique Pinto  
Img: 41  
Anatomy: Fetlock  
View: DMPLO  
Lat: RH

Vet Rec:  
Raul Silva, Vivaracha  
Equine  
Acq Dt: 6/14/2024  
Acq Tm: 9:34 AM

RH



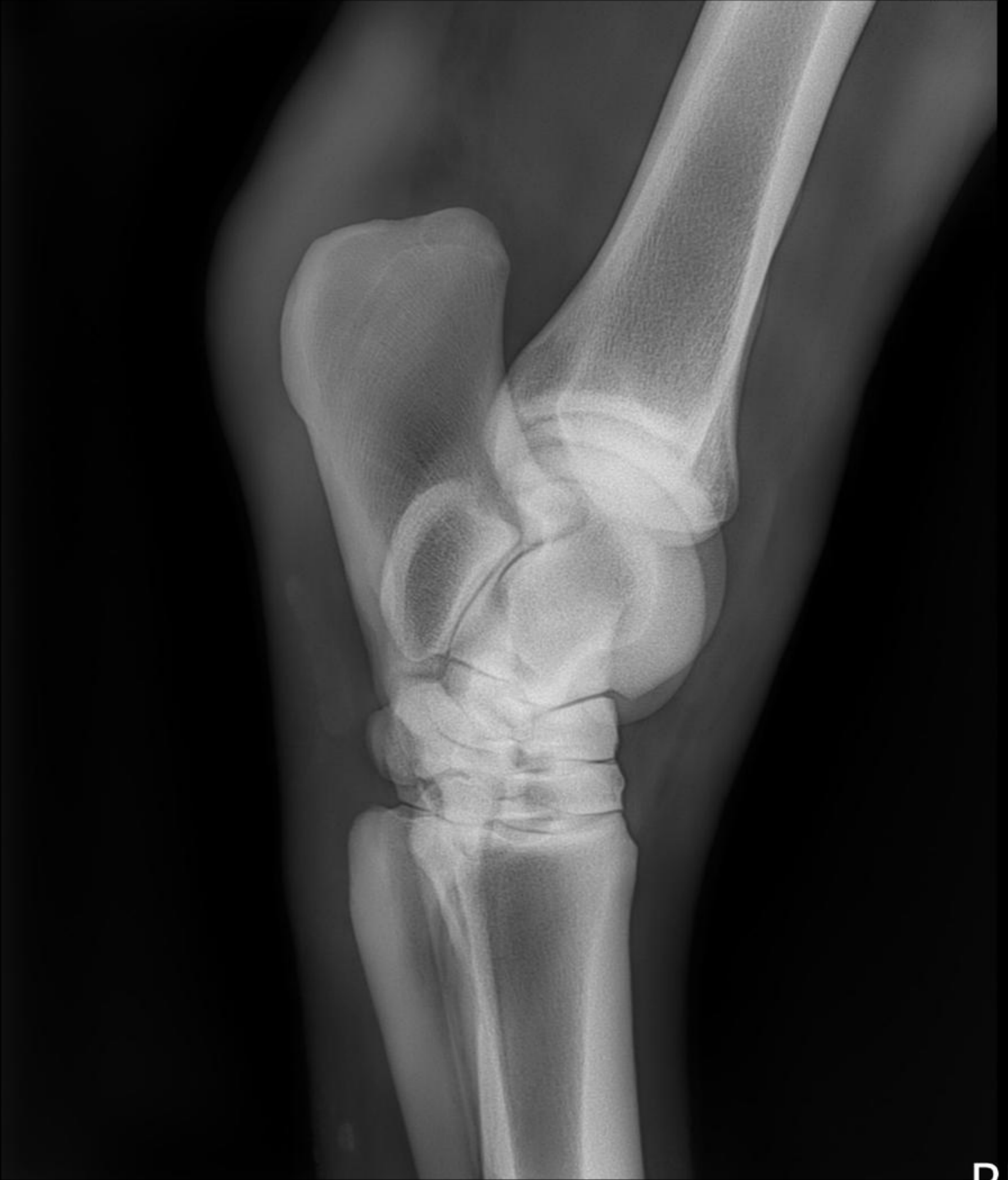
76 kVp 1.6 mAs 15 mA

DX



Enrique Pinto  
Img: 44  
Anatomy: Tarsus  
View: LAT  
Lat: RH

Vet Rec:  
Raul Silva, Vivaracha  
Equine  
Acq Dt: 6/14/2024  
Acq Tm: 9:35 AM

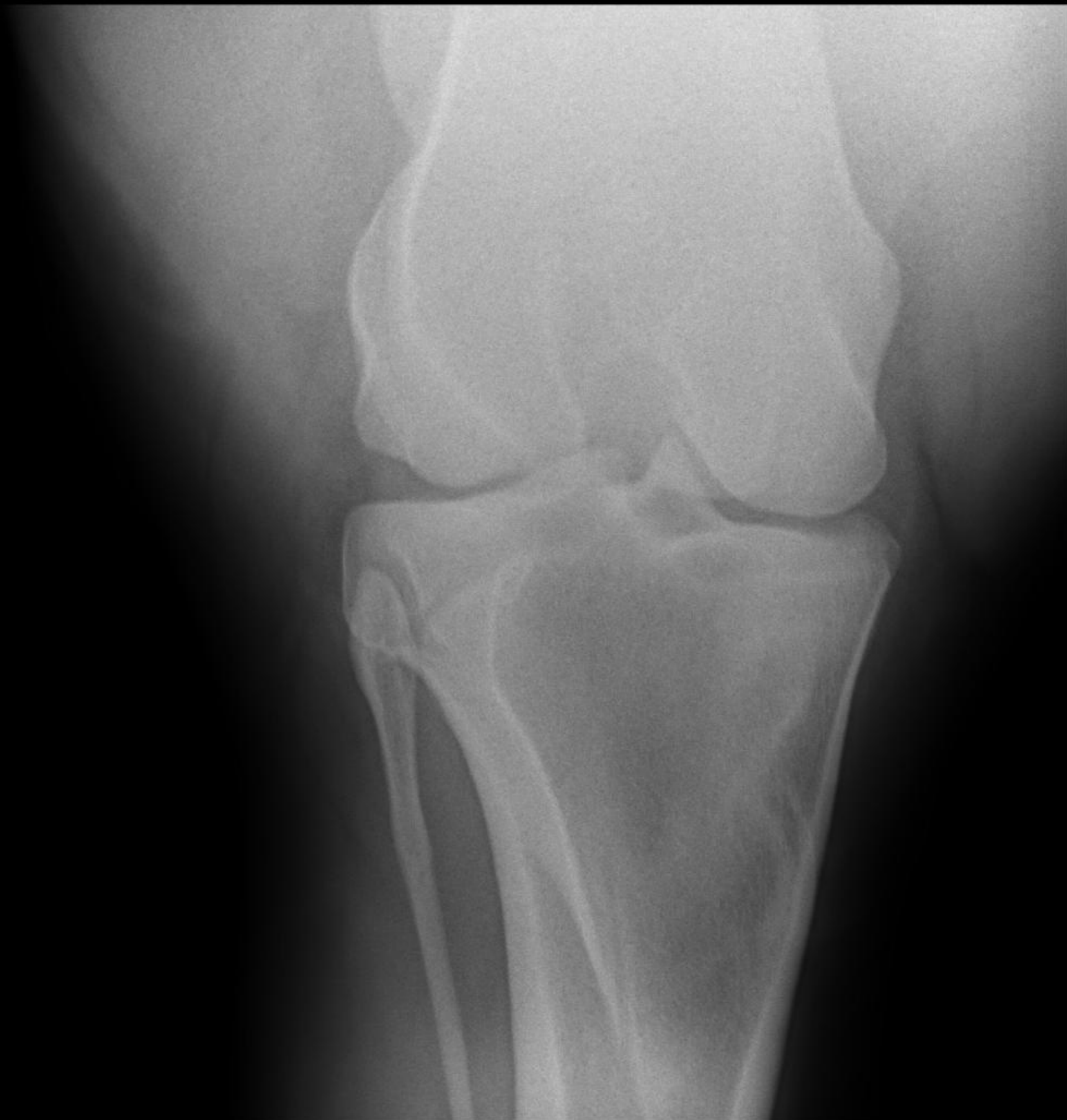


80 kVp 1.6 mAs 15 mA

RH  
DX

Enrique Pinto  
Img: 47  
Anatomy: Stifle  
View: Cr-Cd  
Lat: RH

Vet Rec:  
Raul Silva, Vivaracha  
Equine  
Acq Dt: 6/14/2024  
Acq Tm: 9:37 AM

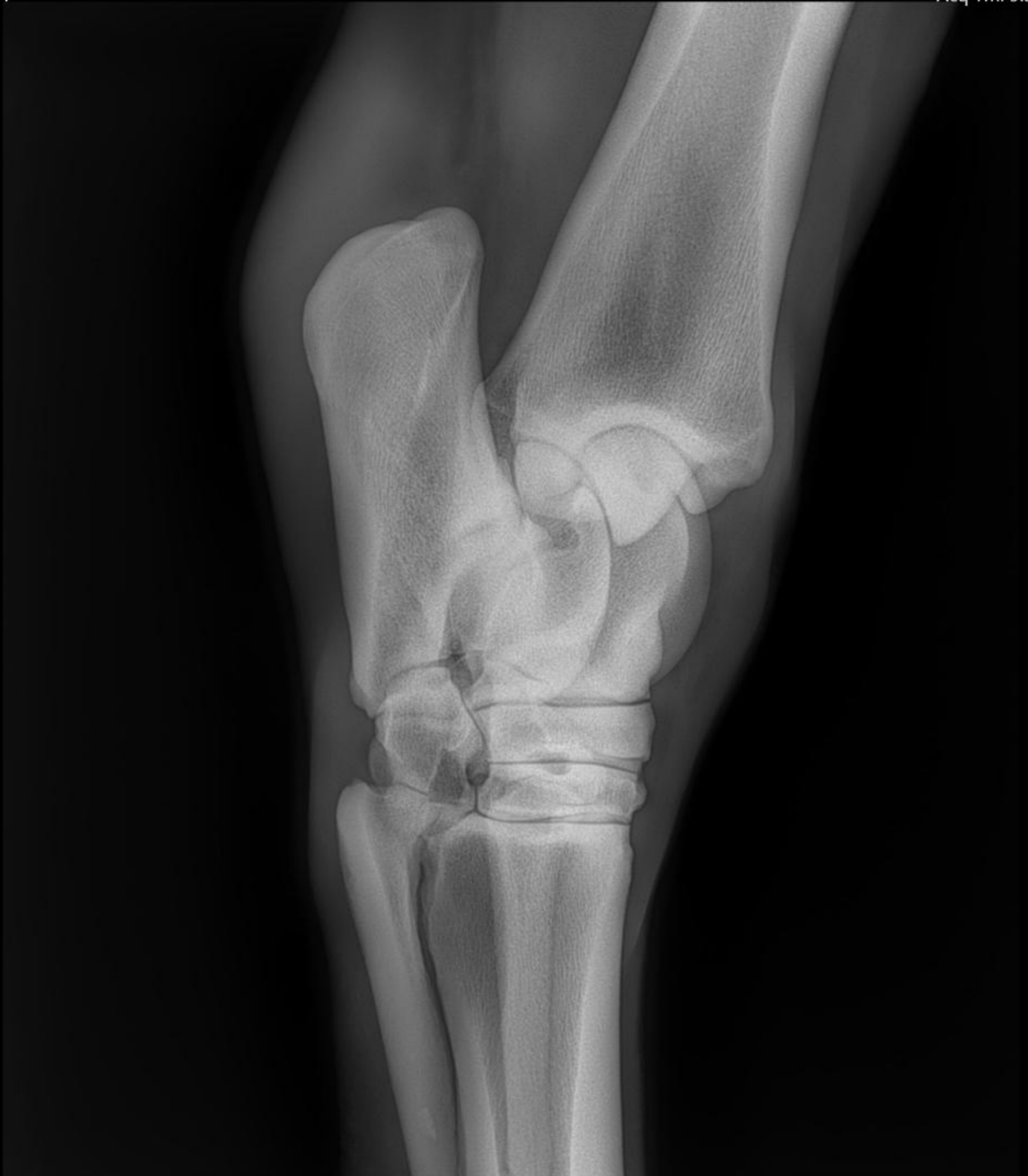


90 kVp 5 mAs 15 mA

DX

Enrique Pinto  
Img: 43  
Anatomy: Tarsus  
View: DLPMO  
Lat: RH

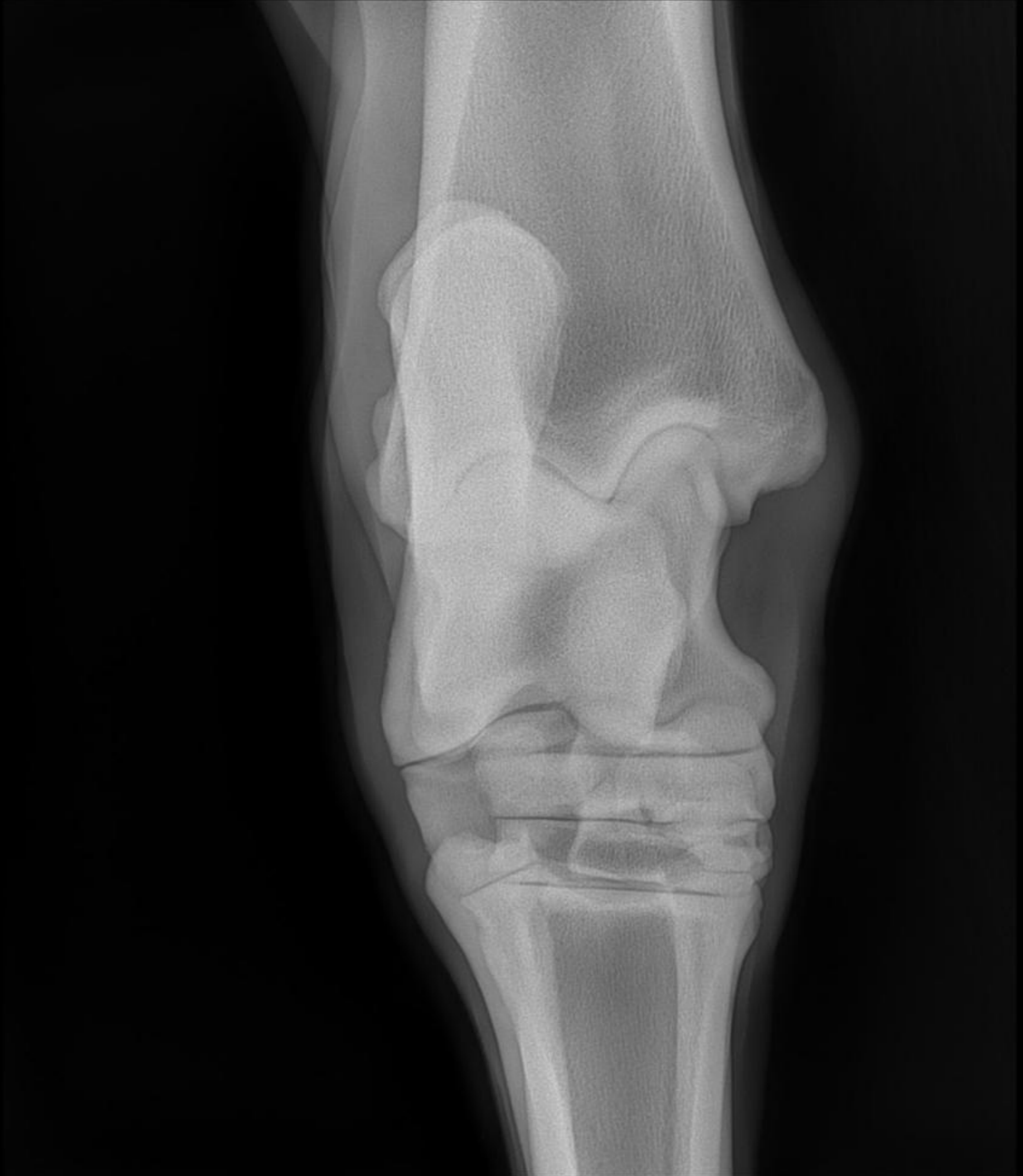
Vet Rec:  
Raul Silva, Vivaracha  
Equine  
Acq Dt: 6/14/2024  
Acq Tm: 9:35 AM



Enrique Pinto  
Img: 42  
Anatomy: Tarsus  
View: DP  
Lat: RH

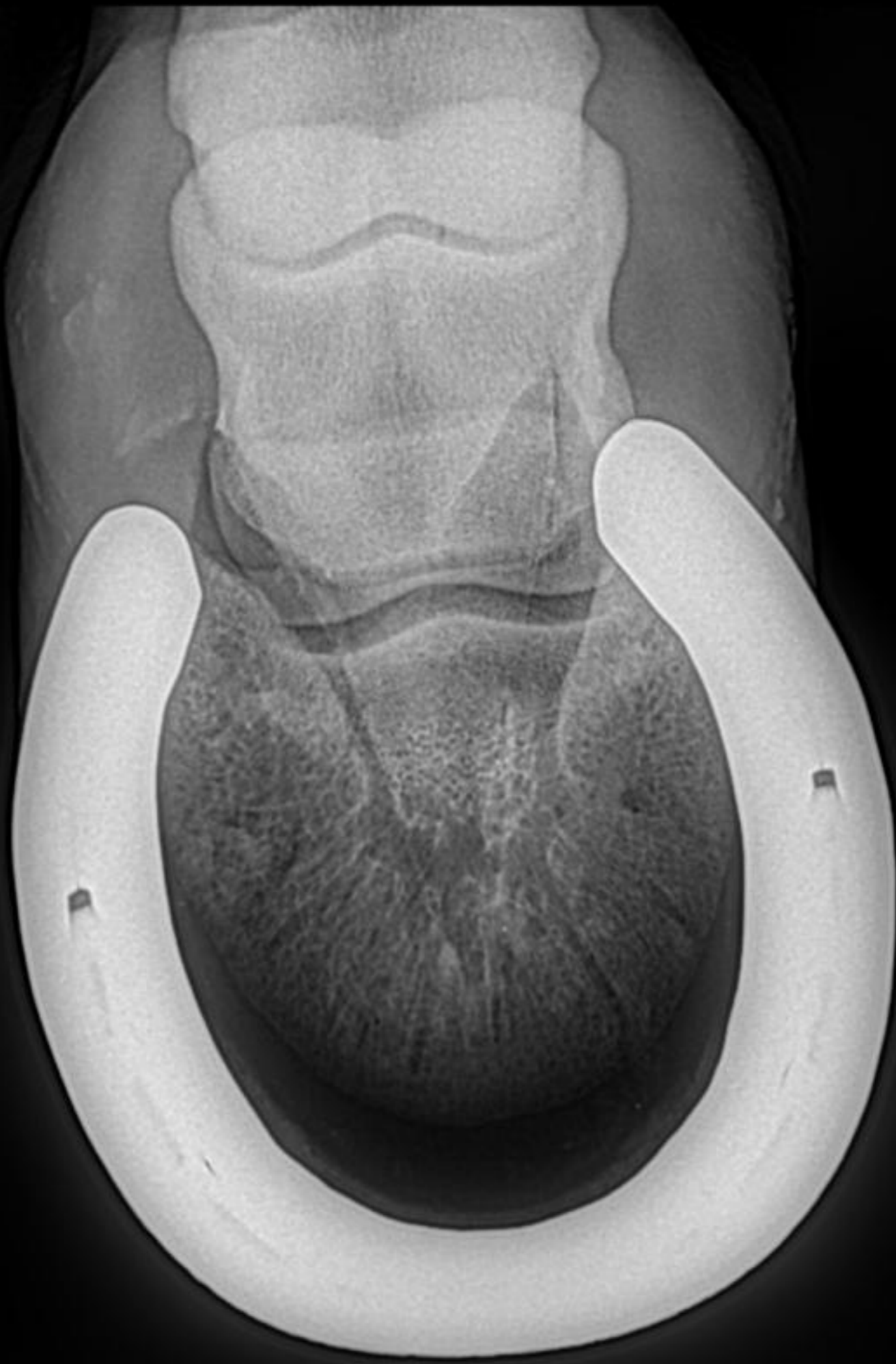Vet Rec:  
Raul Silva, Vivaracha  
Equine  
Acq Dt: 6/14/2024  
Acq Tm: 9:34 AM

RH



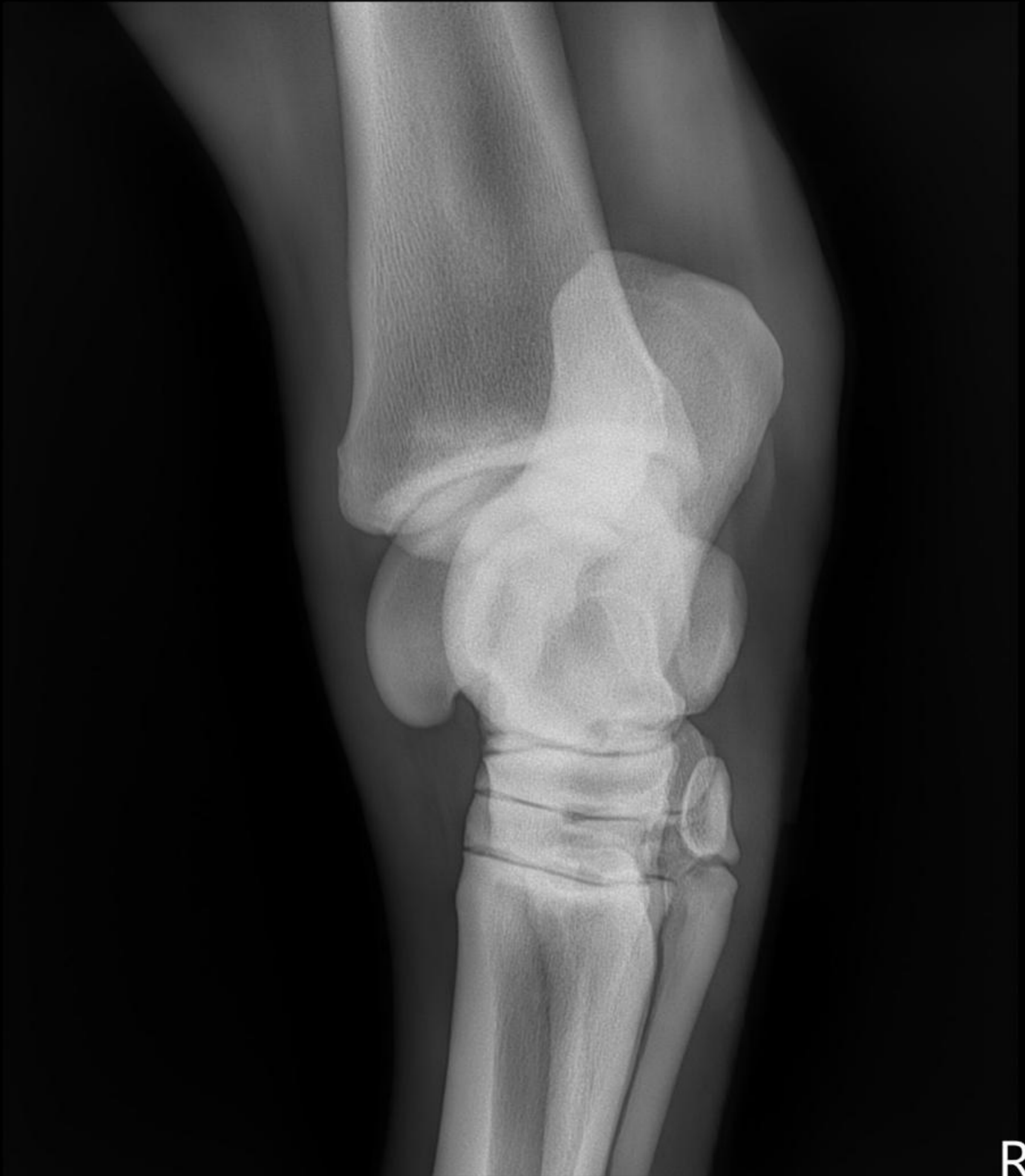
Enrique Pinto  
Img: 50  
Anatomy: Navicular  
View: 60 Degree  
Lat: RF

Vet Rec:  
Raul Silva, Vivaracha  
Equine  
Acq Dt: 6/14/2024  
Acq Tm: 9:45 AM



Enrique Pinto  
Img: 45  
Anatomy: Tarsus  
View: DMPLO  
Lat: RH

Vet Rec:  
Raul Silva, Vivaracha  
Equine  
Acq Dt: 6/14/2024  
Acq Tm: 9:36 AM

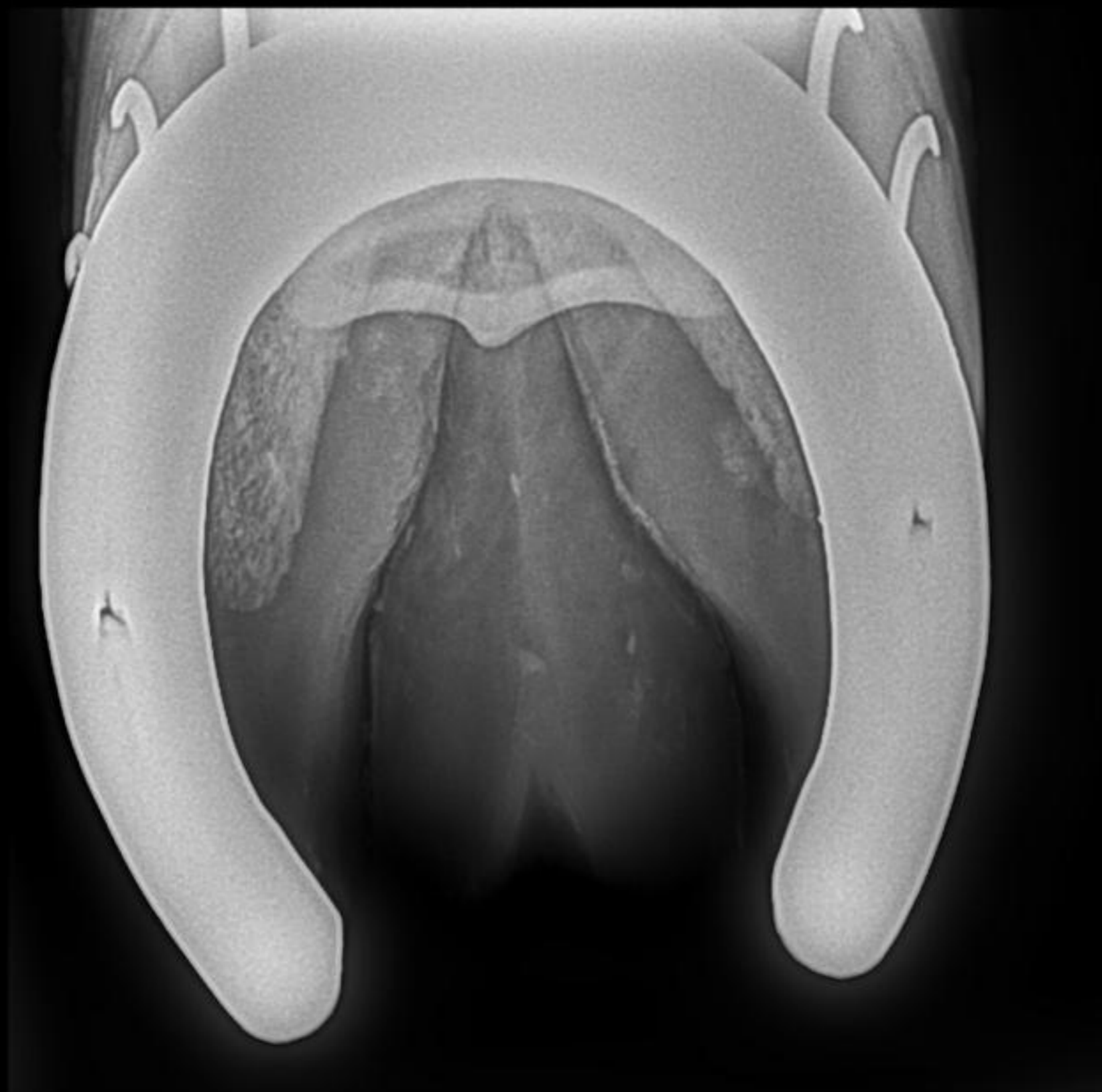

80 kVp 3.2 mAs 15 mA

RH  
DX

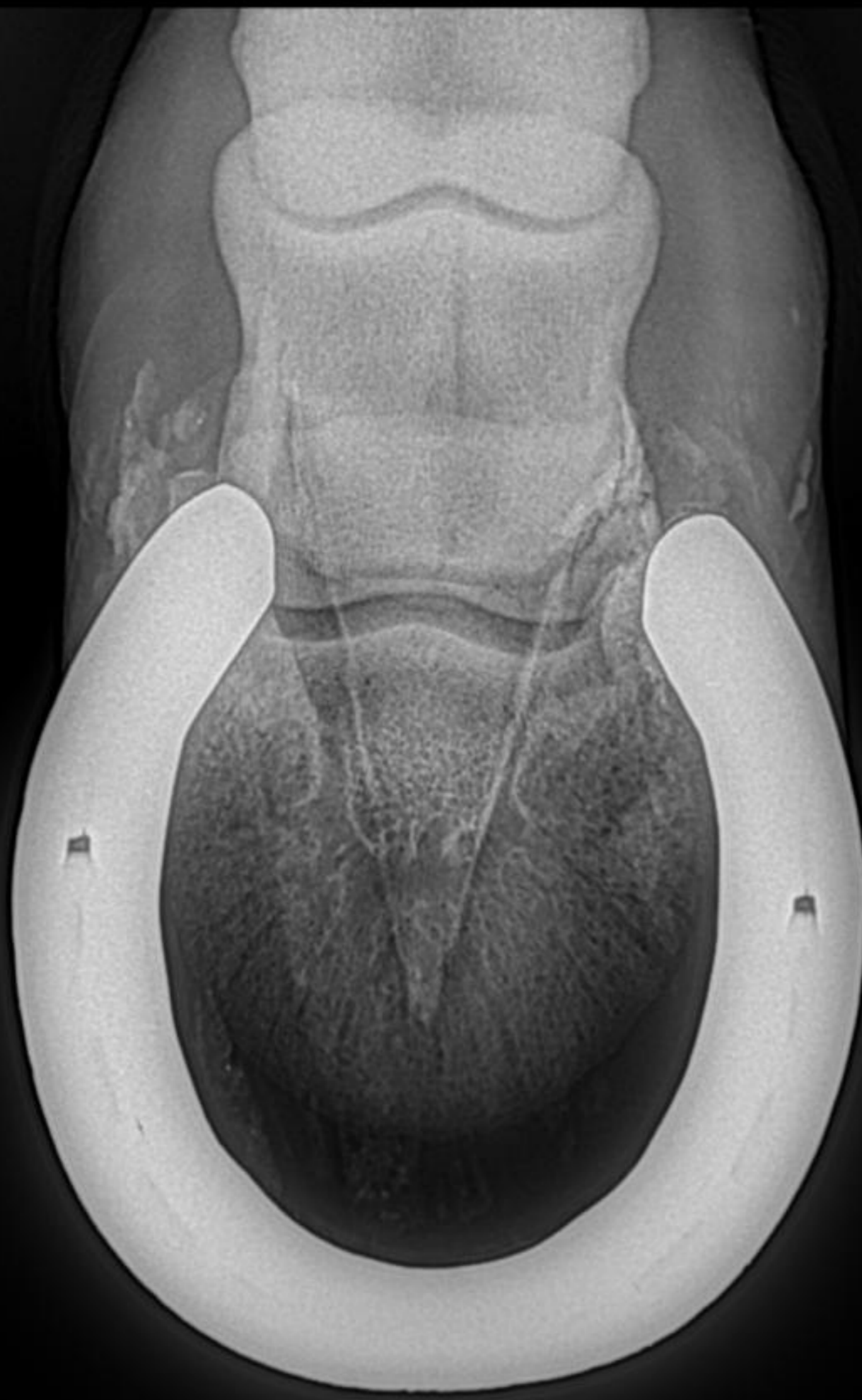Enrique Pinto  
Img: 56  
Anatomy: Navicular  
View: Skyline  
Lat: RF

Vet Rec:  
Raul Silva, Vivaracha  
Equine  
Acq Dt: 6/14/2024  
Acq Tm: 9:50 AM



Enrique Pinto  
Img: 57  
Anatomy: Navicular  
View: 60 Degree  
Lat: LF

Vet Rec:  
Raul Silva, Vivaracha  
Equine  
Acq Dt: 6/14/2024  
Acq Tm: 9:53 AM





Enrique Pinto  
Img: 31  
Anatomy: Tarsus  
View: DLPMO  
Lat: LH

Vet Rec:  
Raul Silva, Vivaracha  
Equine  
Acq Dt: 6/14/2024  
Acq Tm: 9:28 AM

