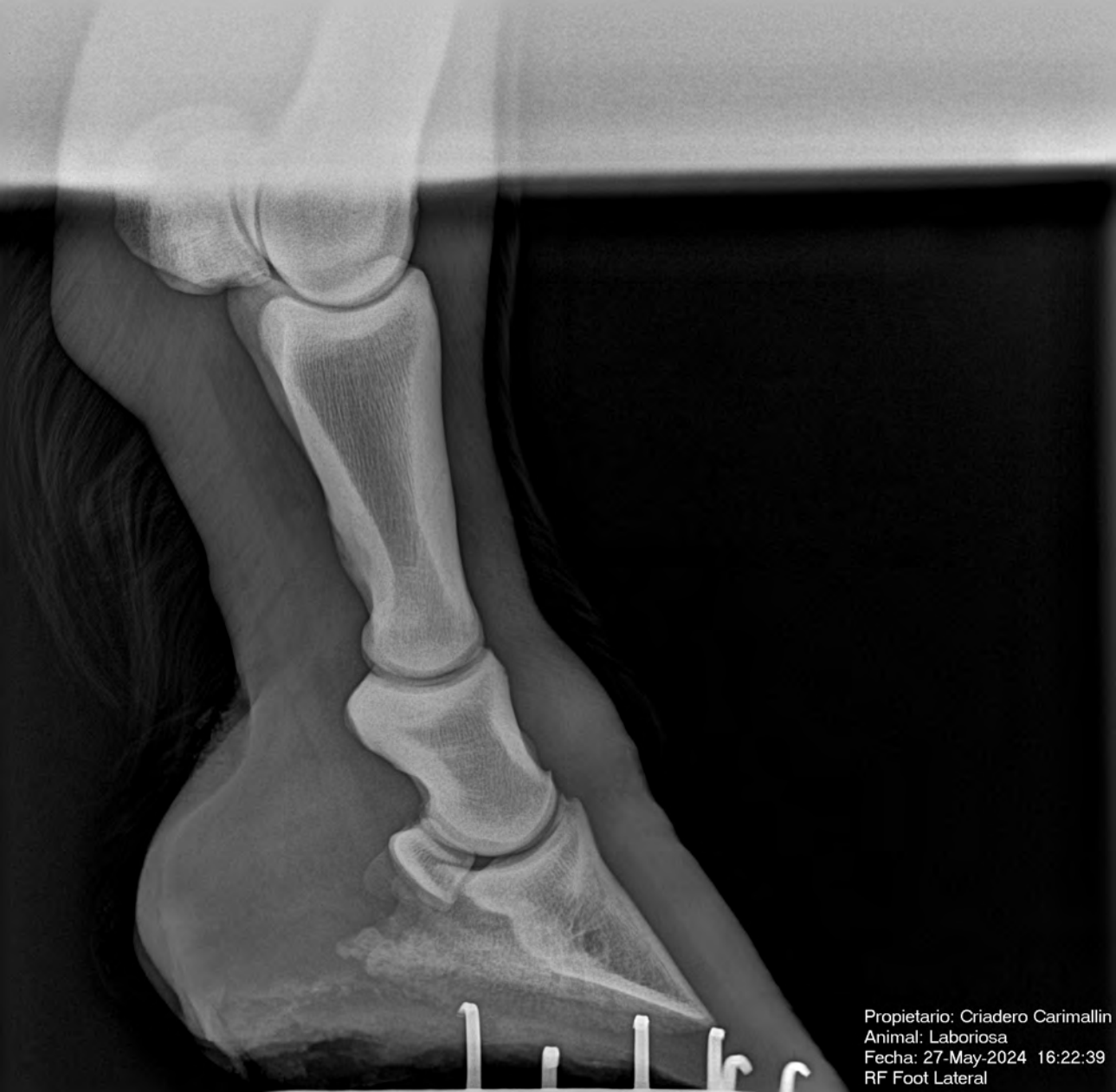
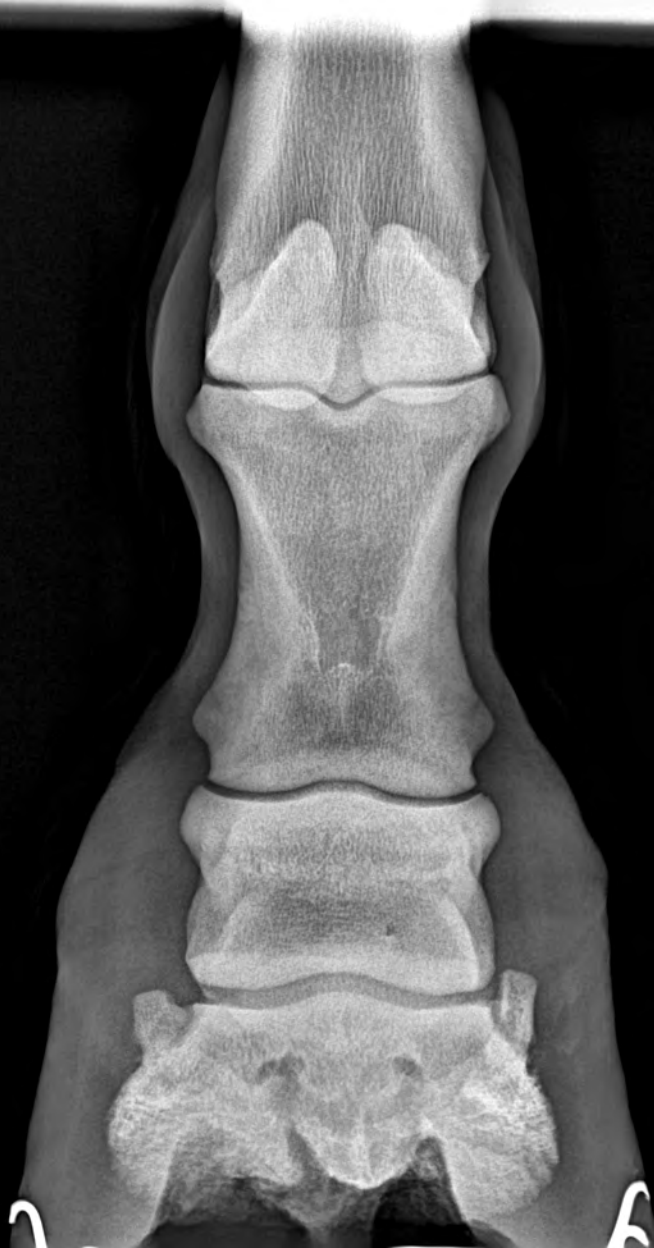



Propietario: Criadero Carimallin  
Animal: Laboriosa  
Fecha: 27-May-2024 16:22:39  
RF Foot Lateral

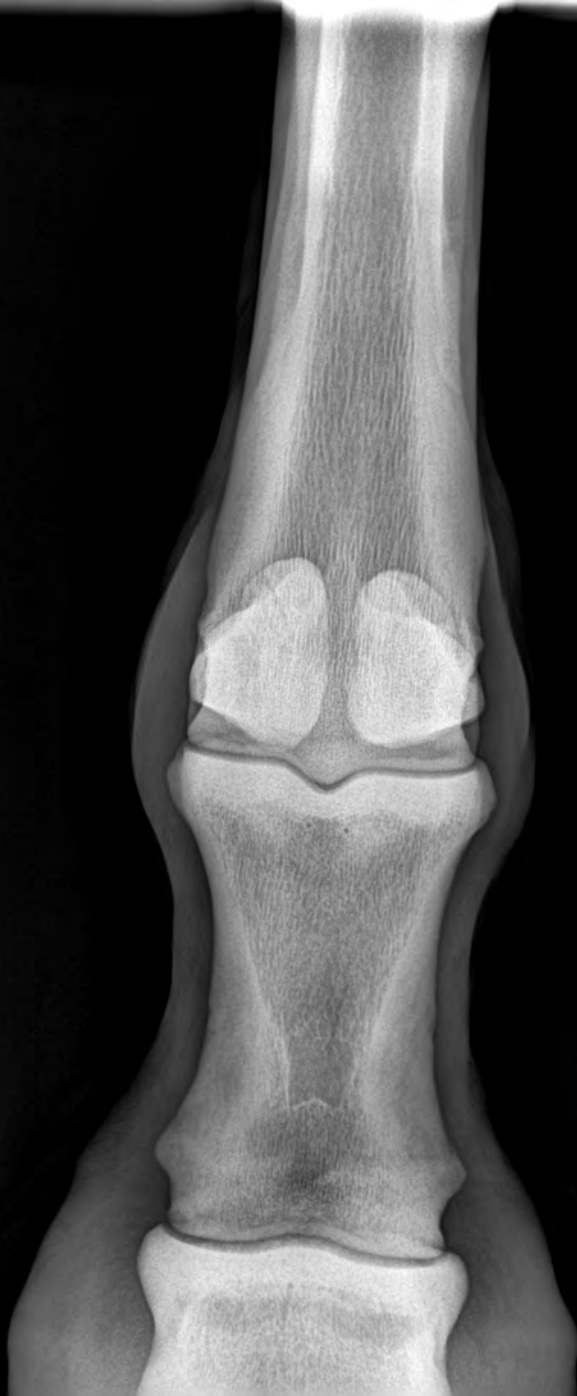

Propietario: Criadero Carimallín  
Animal: Laboriosa  
Fecha: 27-May-2024 16:24:21  
RF Foot DP

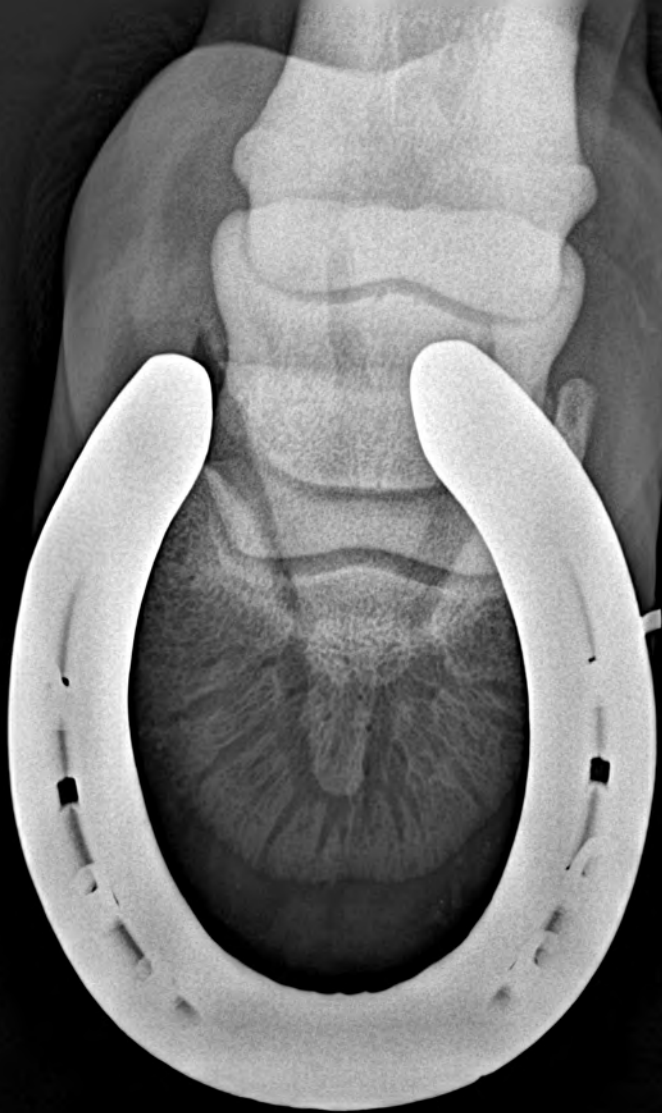

This is a lateral radiograph of a horse's fetlock joint. The image shows the distal radius and ulna at the top, the third metacarpal (MC3) in the middle, and the proximal phalanx (P1) at the bottom. The joint surfaces are clearly visible, and there is no obvious evidence of fracture, dislocation, or significant degenerative changes. The surrounding soft tissue and bone density appear normal.

Propietario: Criadero Carimallin  
Animal: Laboriosa  
Fecha: 27-May-2024 16:24:45  
RF Fetlock Lateral

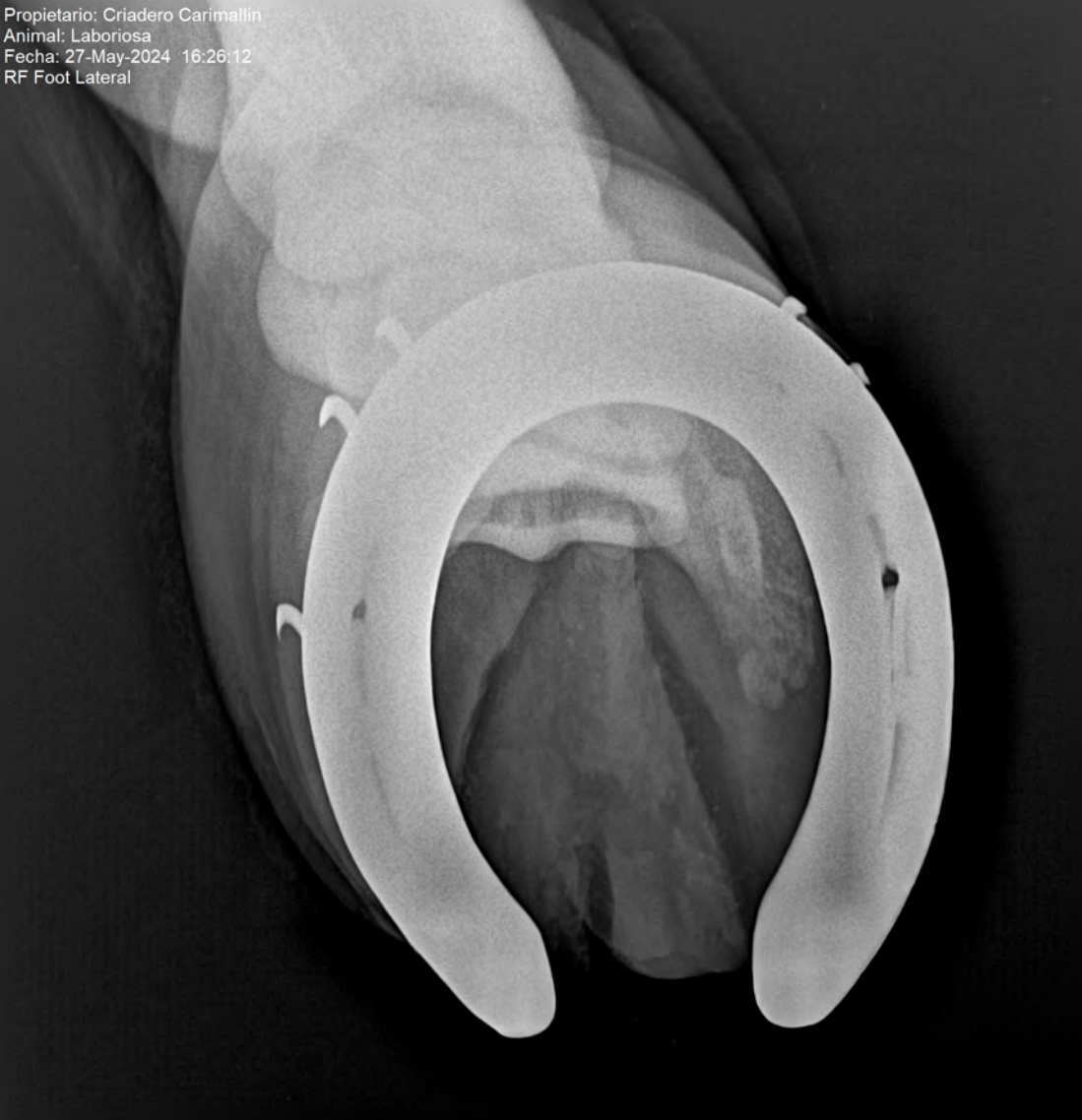

Propietario: Criadero Carimallin  
Animal: Laboriosa  
Fecha: 27-May-2024 16:25:00  
RF Fetlock DP

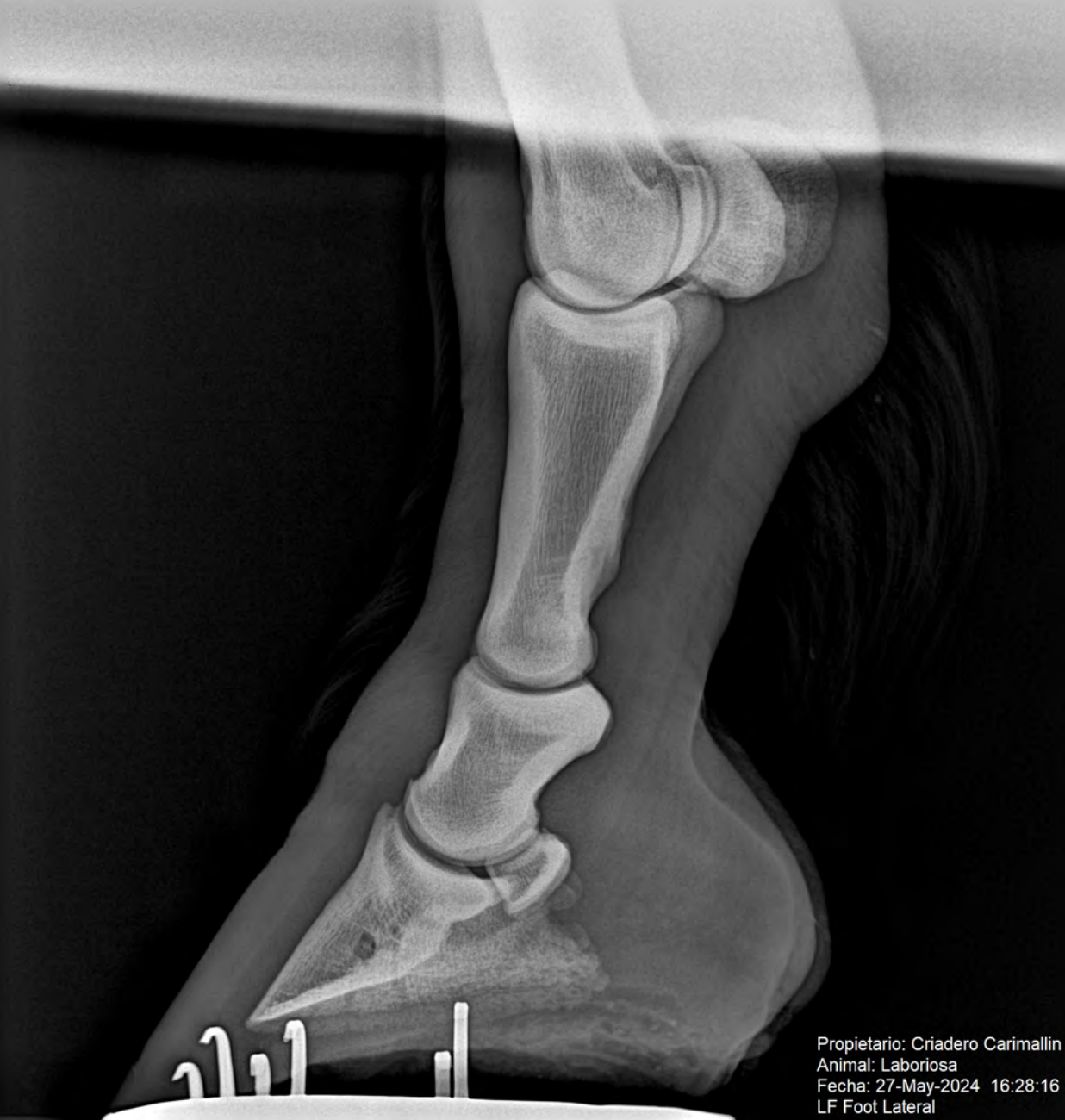

Propietario: Criadero Carimallin  
Animal: Laboriosa  
Fecha: 27-May-2024 16:25:38  
RF Foot 60 Deg DP Nav

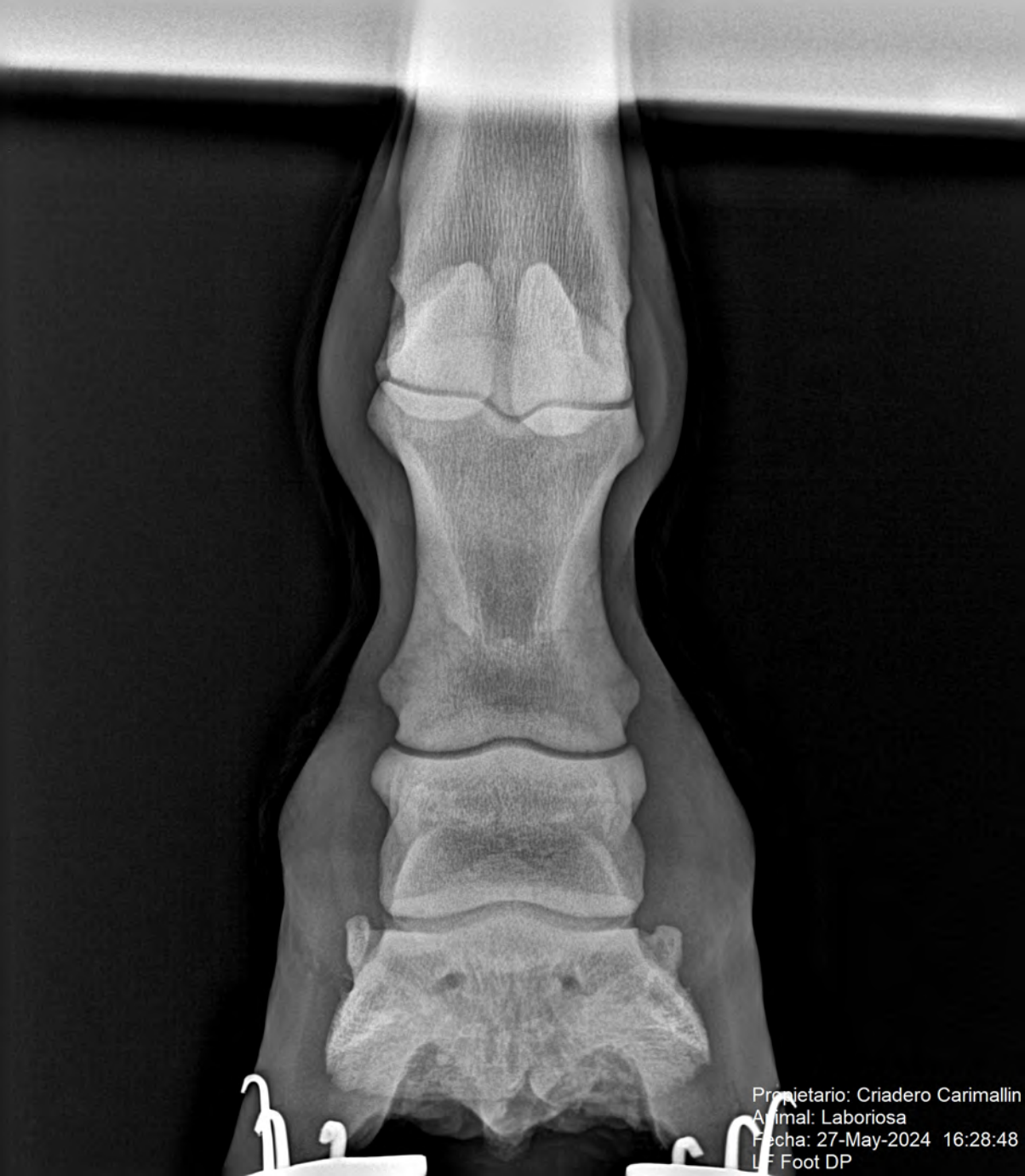Propietario: Criadero Carimallin  
Animal: Laboriosa  
Fecha: 27-May-2024 16:26:12  
RF Foot Lateral





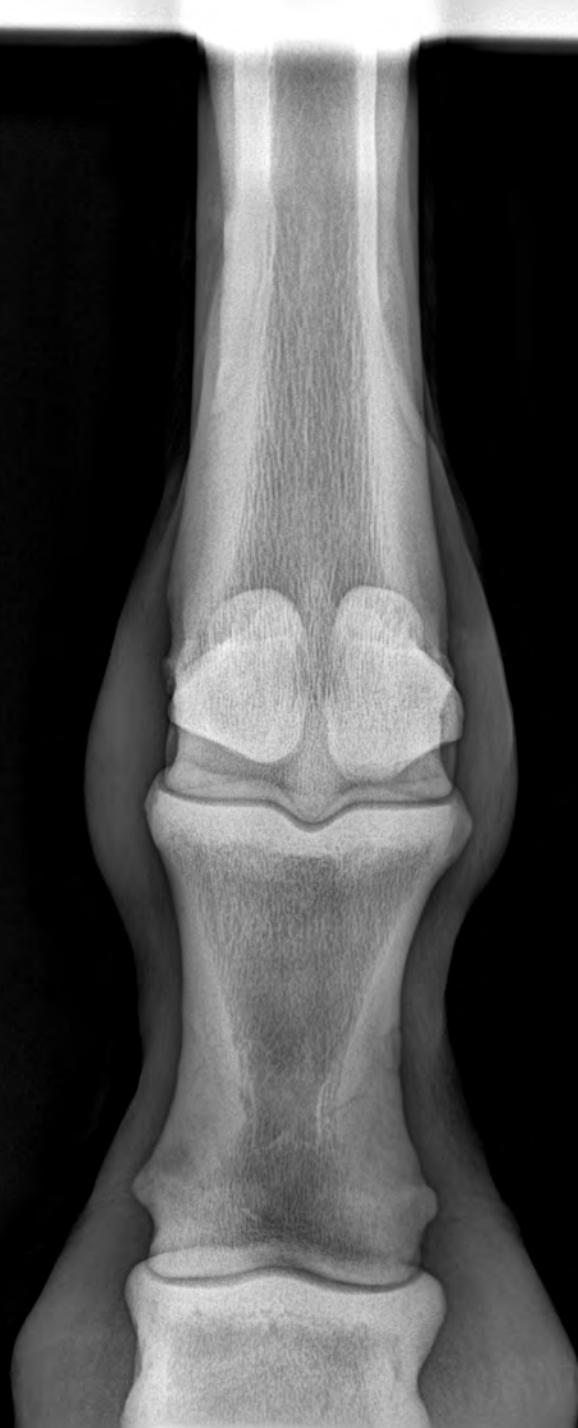

Propietario: Criadero Carimallin  
Animal: Laboriosa  
Fecha: 27-May-2024 16:28:16  
LF Foot Lateral

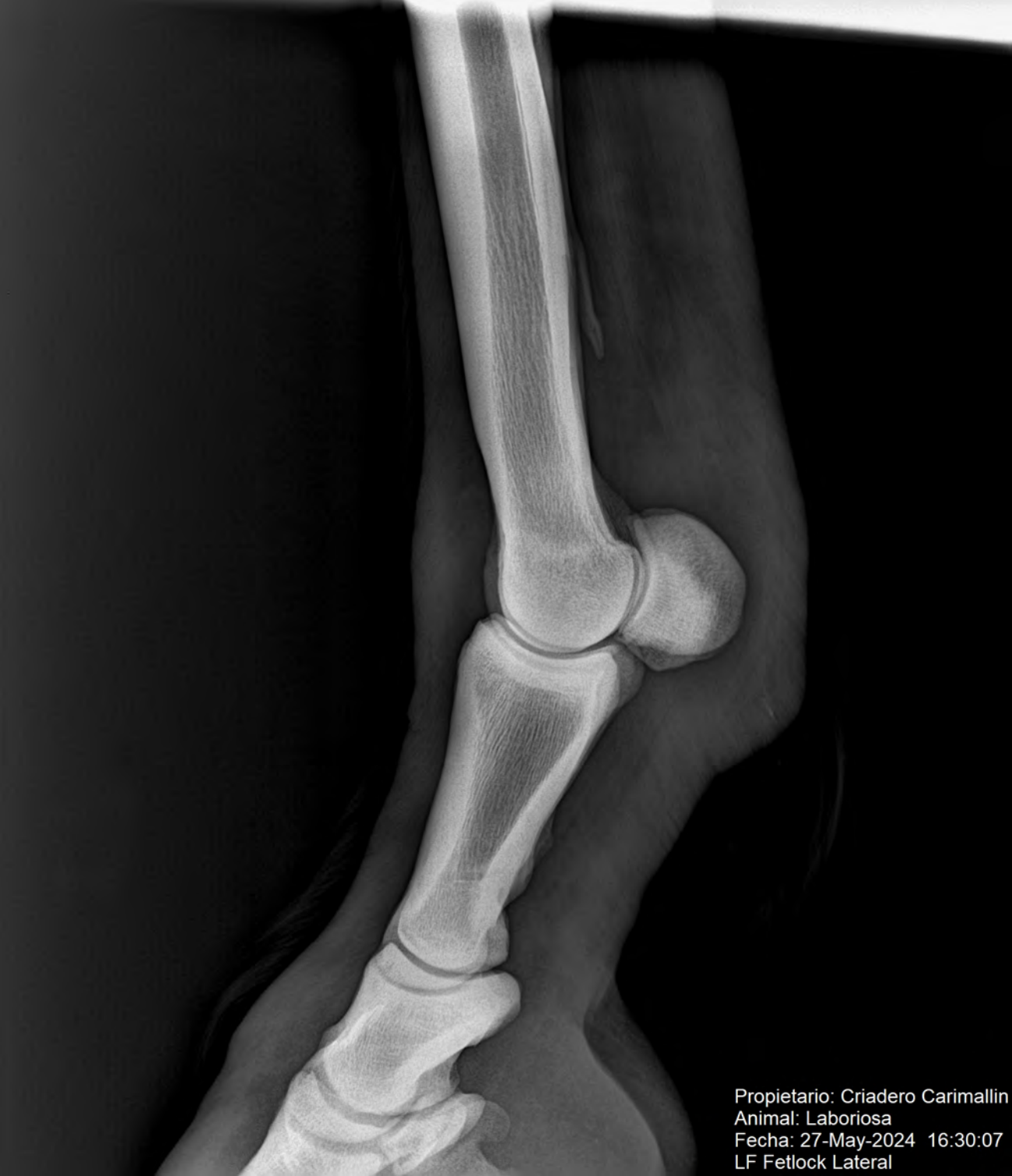

Proprietario: Criadero Carimallin  
Animal: Laboriosa  
Fecha: 27-May-2024 16:28:48  
LF Foot DP



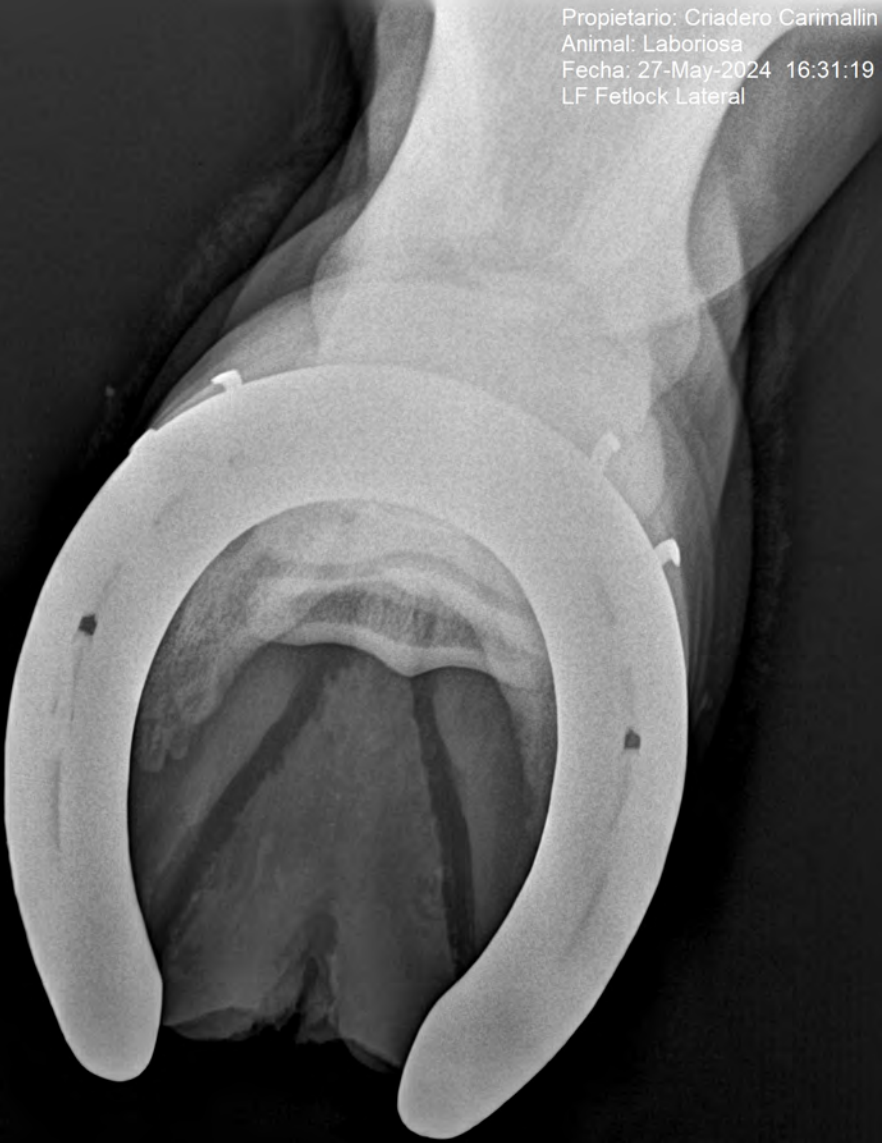

Propietario: Criadero Carimallin  
Animal: Laboriosa  
Fecha: 27-May-2024 16:29:47  
LF Fetlock DP

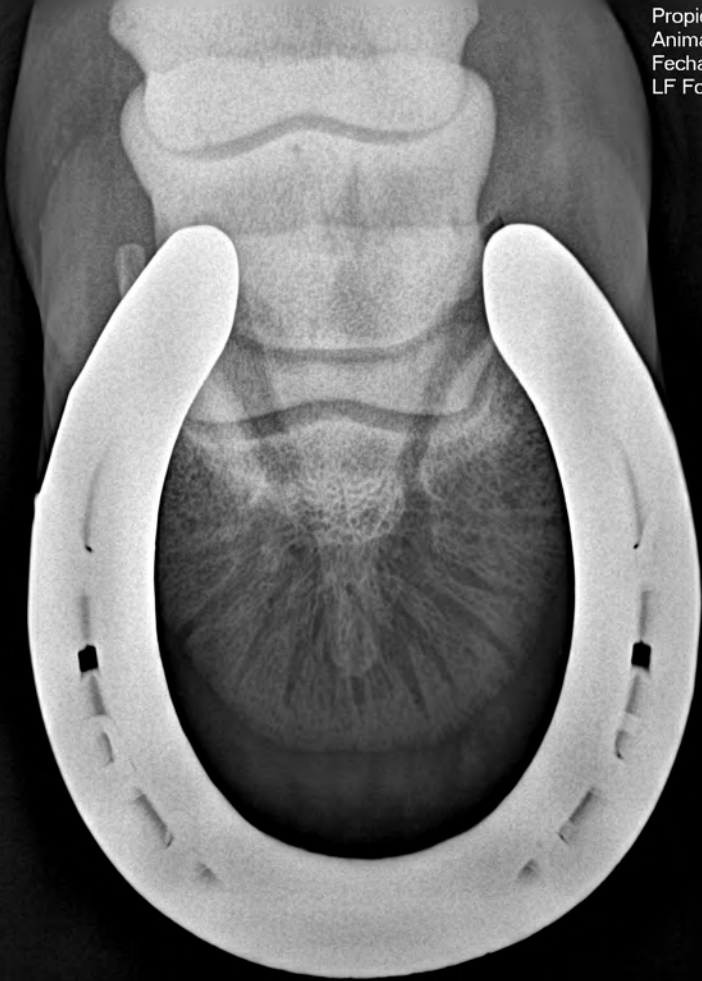

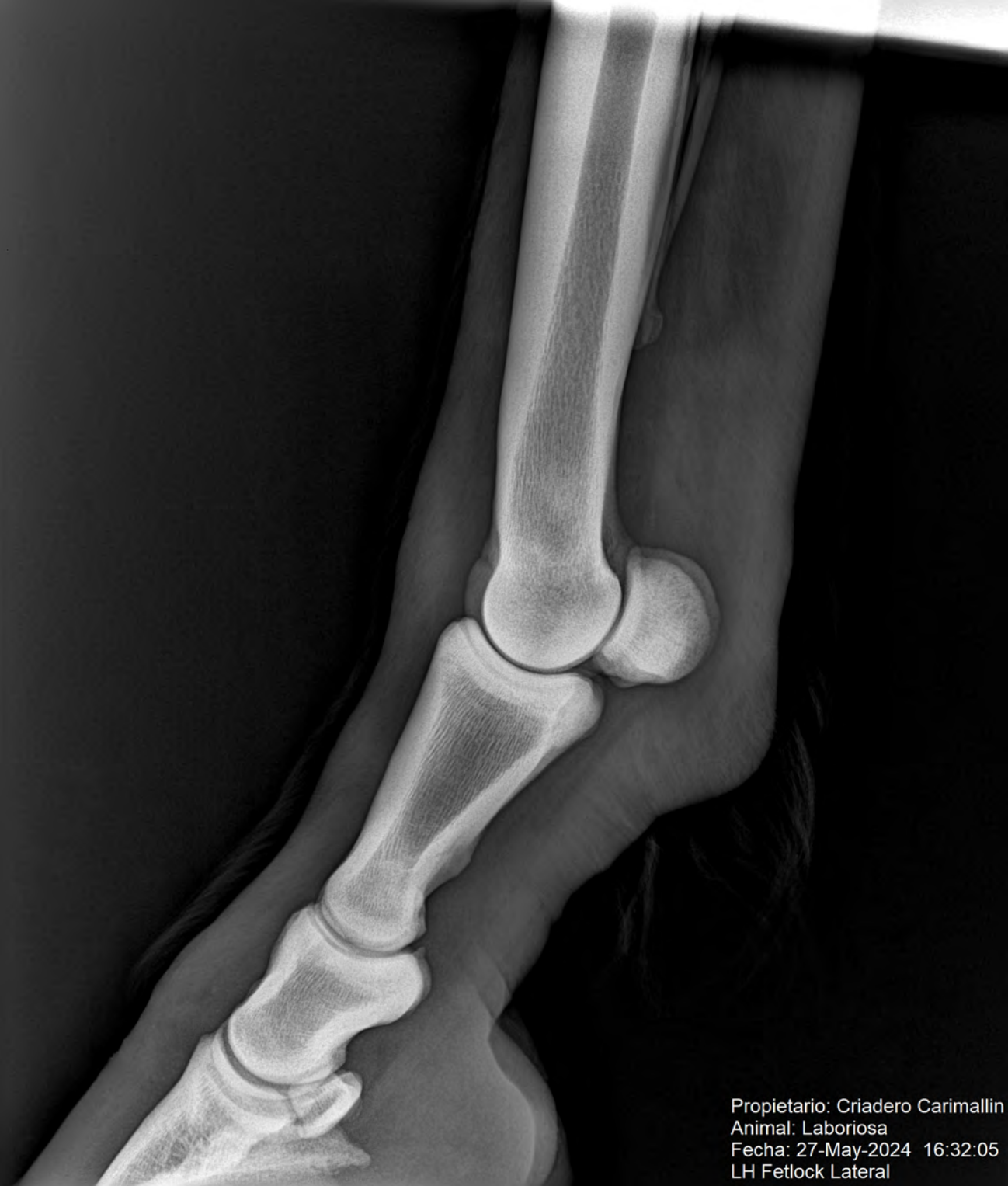Propietario: Criadero Carimallin  
Animal: Laboriosa  
Fecha: 27-May-2024 16:30:07  
LF Fetlock Lateral

Propietario: Criadero Carimallin  
Animal: Laboriosa  
Fecha: 27-May-2024 16:31:19  
LF Fetlock Lateral

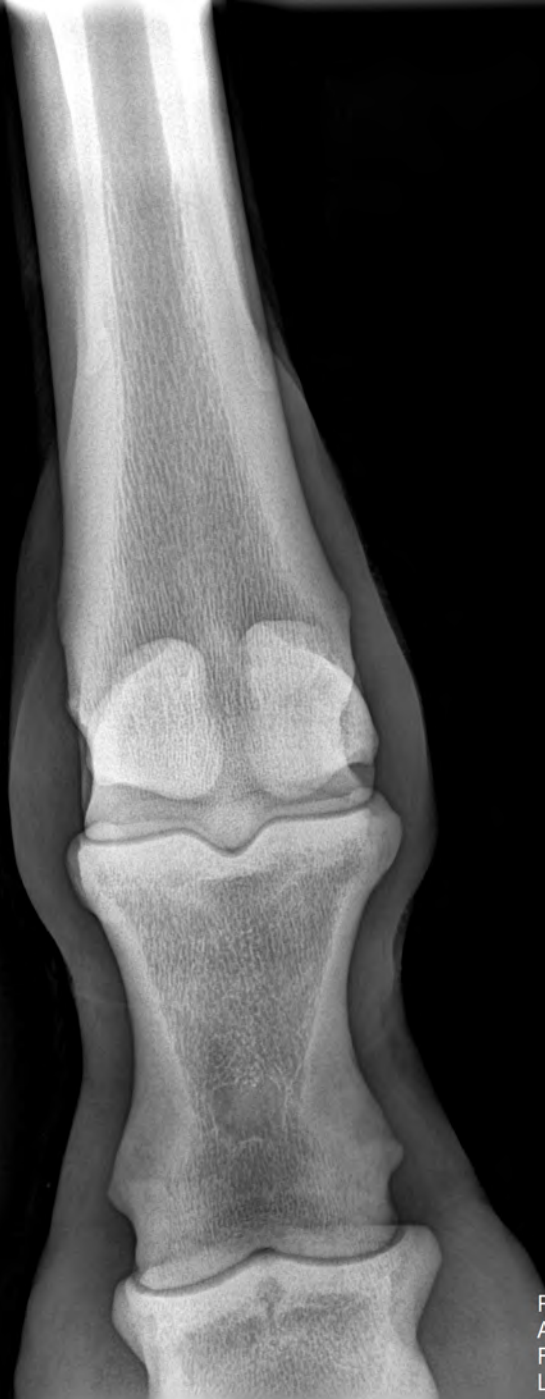

Propietario: Criadero Carimallin  
Animal: Laboriosa  
Fecha: 27-May-2024 16:31:39  
LF Foot Lateral



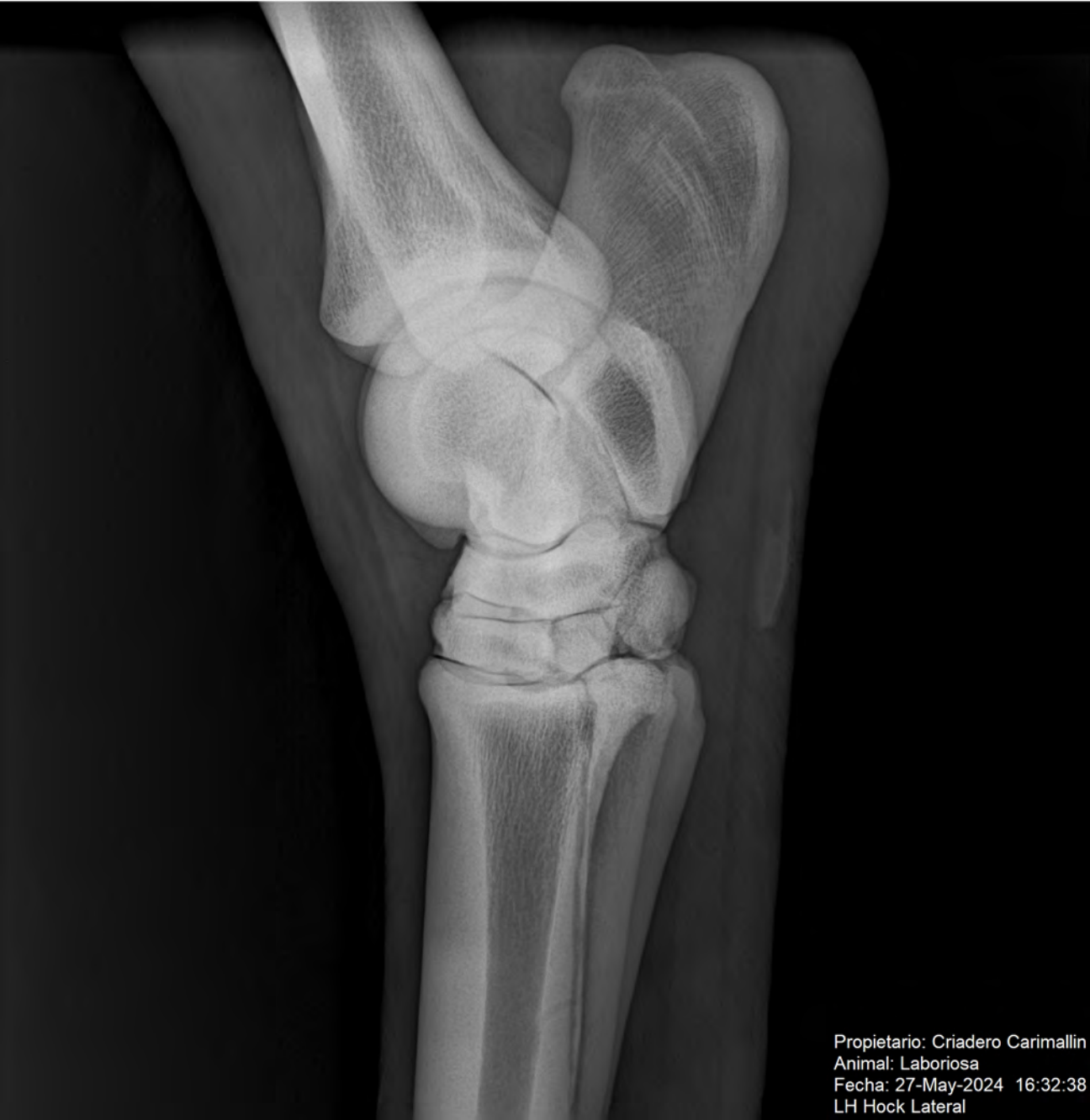

Propietario: Criadero Carimallin  
Animal: Laboriosa  
Fecha: 27-May-2024 16:32:05  
LH Fetlock Lateral



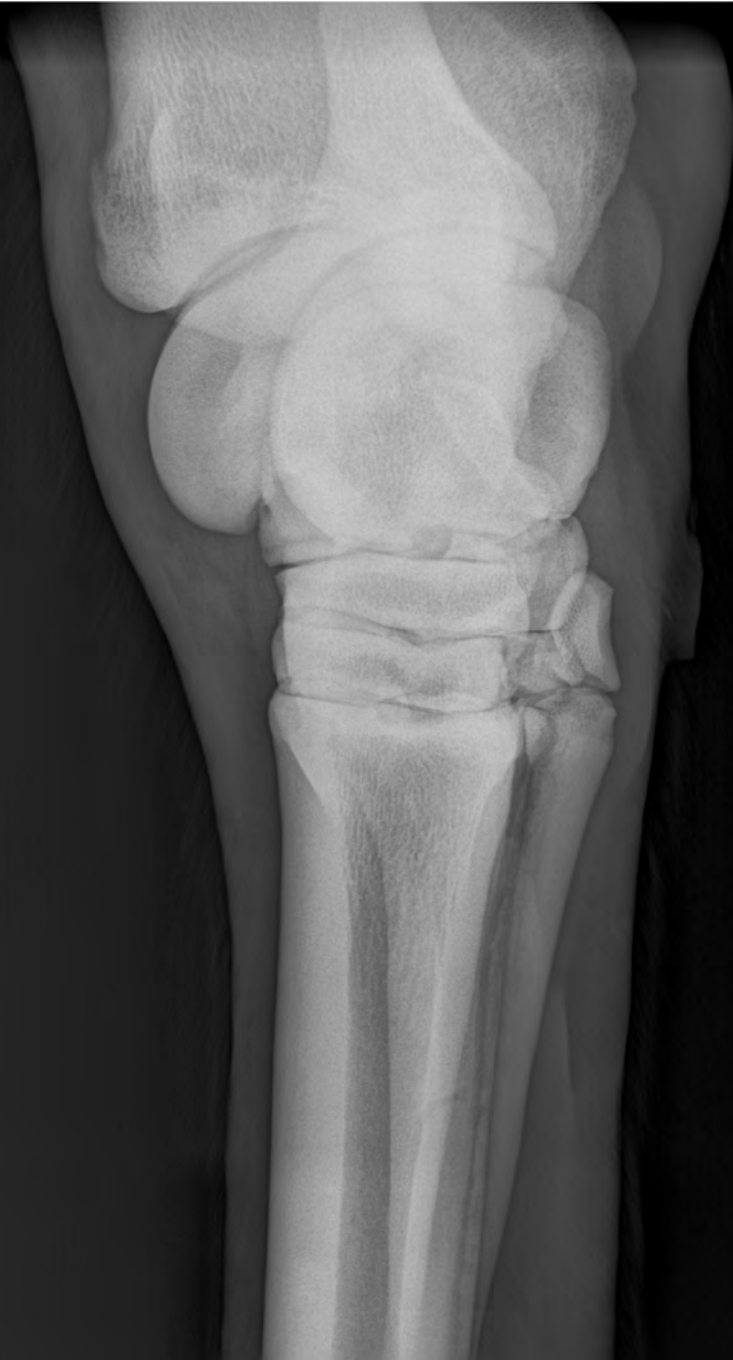Propietario: Criadero Carimallin  
Animal: Laboriosa  
Fecha: 27-May-2024 16:32:23  
LH Fetlock Lateral



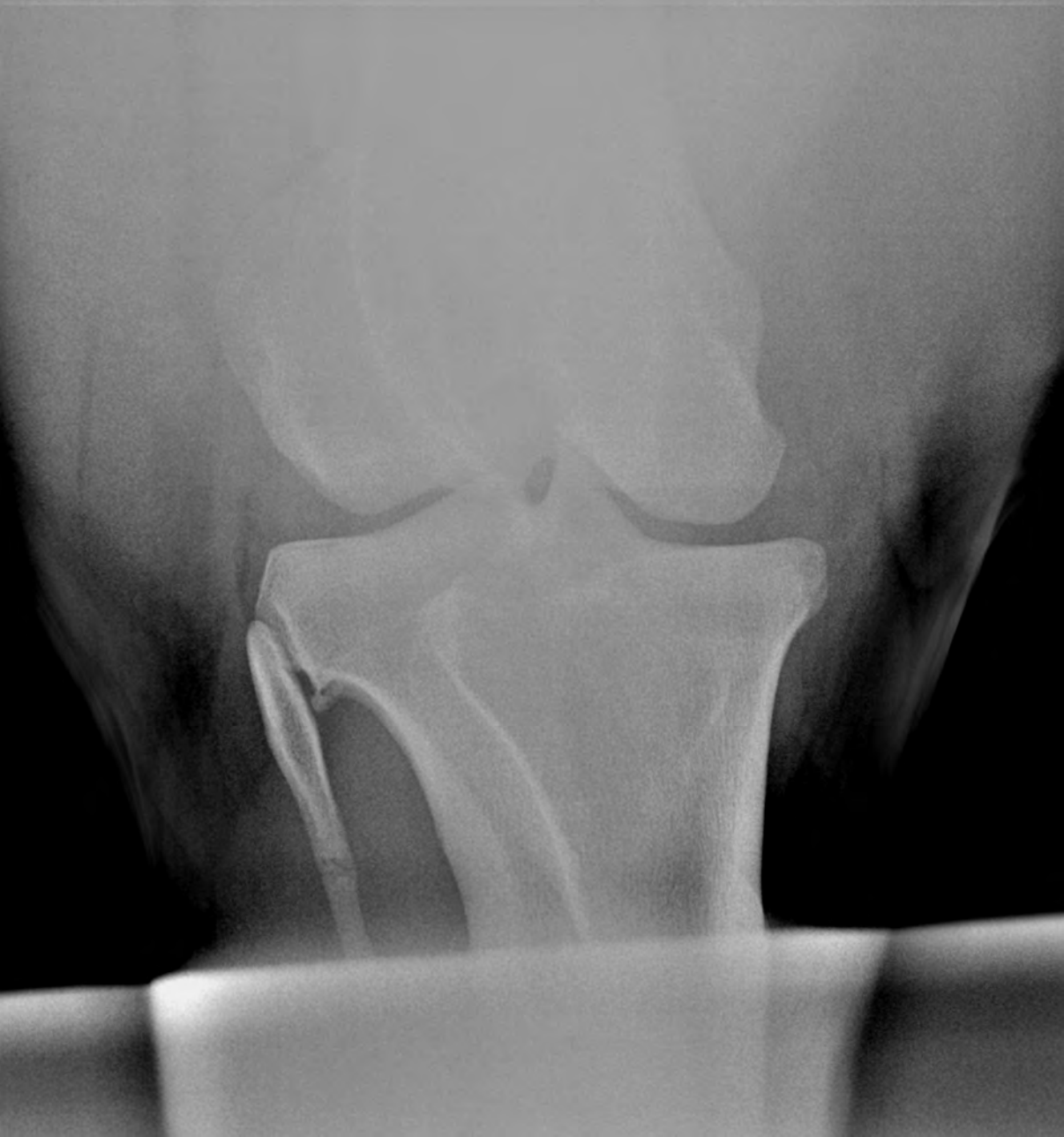

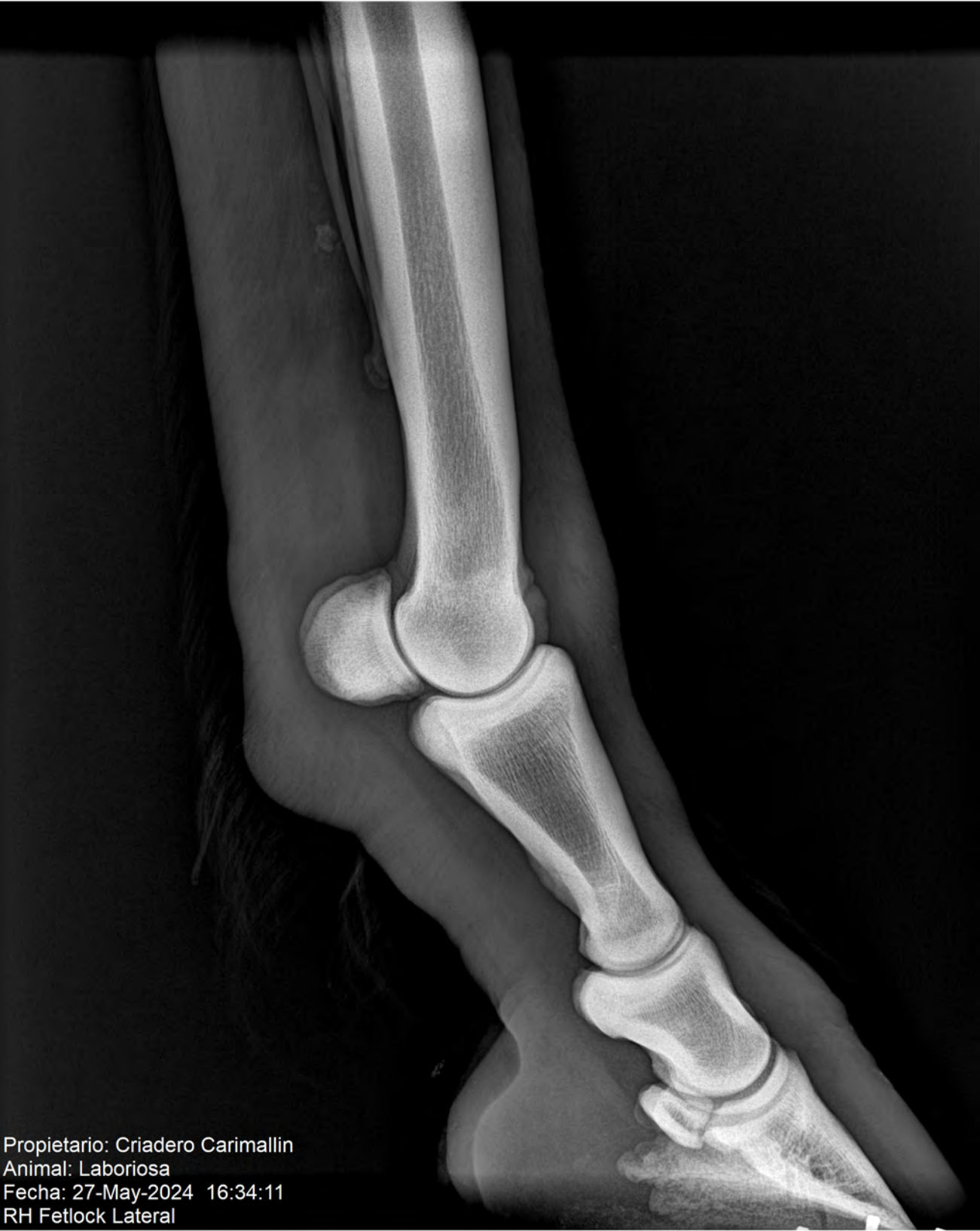Propietario: Criadero Carimallin  
Animal: Laboriosa  
Fecha: 27-May-2024 16:32:38  
LH Hock Lateral

Propietario: Criadero Carimallin  
Animal: Laboriosa  
Fecha: 27-May-2024 16:32:55  
LH Hock Med Lat Oblique

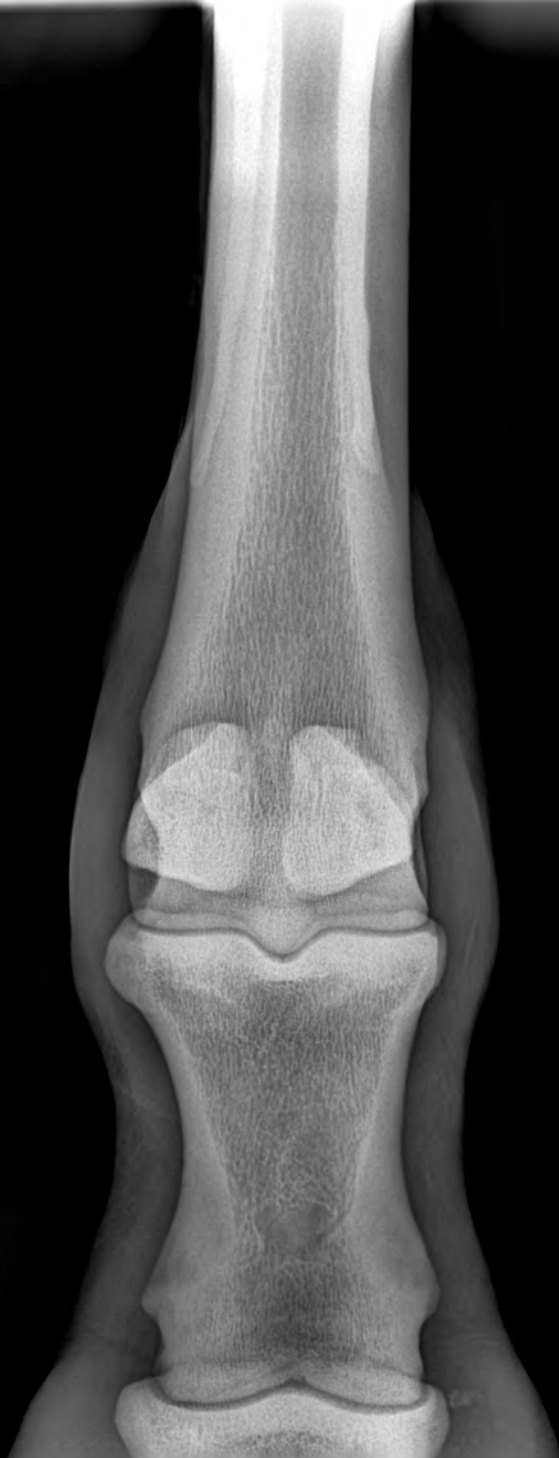

Propietario: Criadero Carimallin  
Animal: Laboriosa  
Fecha: 27-May-2024 16:33:35  
LH Stifle Lateral





Propietario: Criadero Carimallin  
Animal: Laboriosa  
Fecha: 27-May-2024 16:34:11  
RH Fetlock Lateral



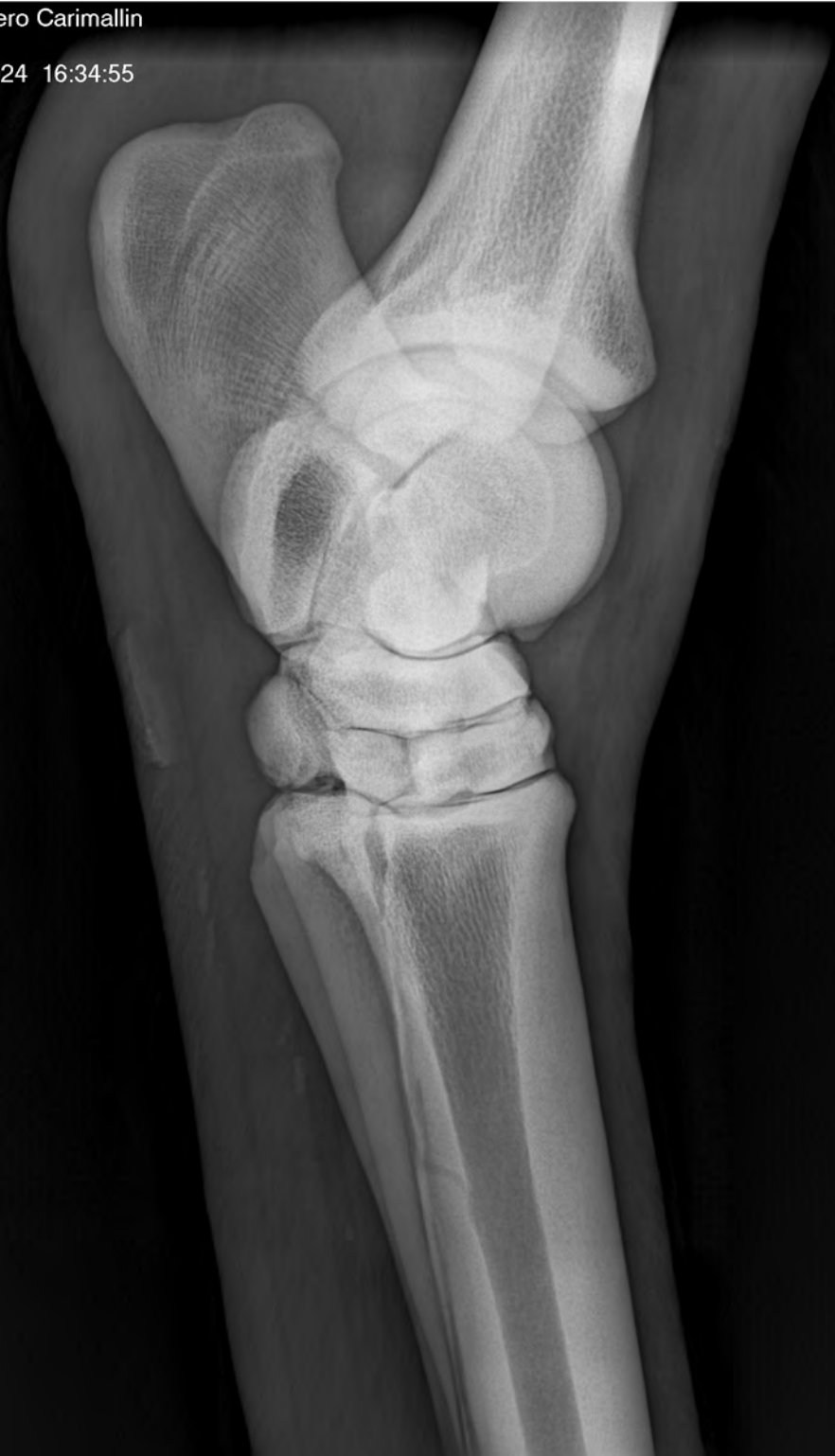Propietario: Criadero Carimallin  
Animal: Laboriosa  
Fecha: 27-May-2024 16:34:40  
RH Fetlock DP

Propietario: Criadero Carimallin

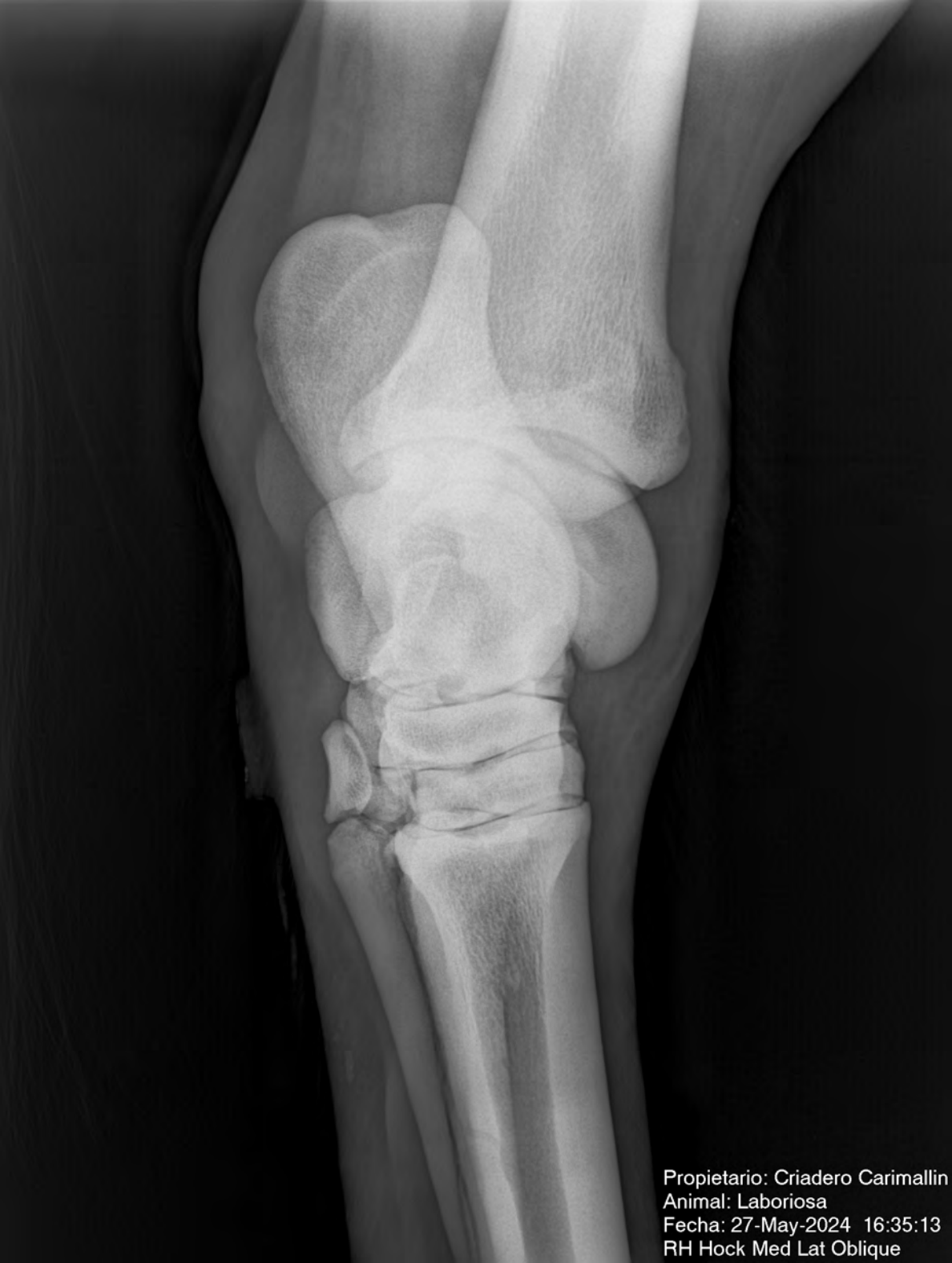Animal: Laboriosa

Fecha: 27-May-2024 16:34:55

RH Hock Lateral







Propietario: Criadero Carimallin

Animal: Laboriosa

Fecha: 27-May-2024 16:35:13

RH Hock Med Lat Oblique

